This is a digital copy of a book that was preserved for generations on library shelves before it was carefully scanned by Google as part of a project to make the world's books discoverable online.

It has survived long enough for the copyright to expire and the book to enter the public domain. A public domain book is one that was never subject to copyright or whose legal copyright term has expired. Whether a book is in the public domain may vary country to country. Public domain books are our gateways to the past, representing a wealth of history, culture and knowledge that's often difficult to discover.

Marks, notations and other marginalia present in the original volume will appear in this file - a reminder of this book's long journey from the publisher to a library and finally to you.

Usage guidelines

Google is proud to partner with libraries to digitize public domain materials and make them widely accessible. Public domain books belong to the public and we are merely their custodians. Nevertheless, this work is expensive, so in order to keep providing this resource, we have taken steps to prevent abuse by commercial parties, including placing technical restrictions on automated querying.

We also ask that you:

+ *Make non-commercial use of the files* We designed Google Book Search for use by individuals, and we request that you use these files for personal, non-commercial purposes.

+ *Refrain from automated querying* Do not send automated queries of any sort to Google's system: If you are conducting research on machine translation, optical character recognition or other areas where access to a large amount of text is helpful, please contact us. We encourage the use of public domain materials for these purposes and may be able to help.

+ *Maintain attribution* The Google "watermark" you see on each file is essential for informing people about this project and helping them find additional materials through Google Book Search. Please do not remove it.

+ *Keep it legal* Whatever your use, remember that you are responsible for ensuring that what you are doing is legal. Do not assume that just because we believe a book is in the public domain for users in the United States, that the work is also in the public domain for users in other countries. Whether a book is still in copyright varies from country to country, and we can't offer guidance on whether any specific use of any specific book is allowed. Please do not assume that a book's appearance in Google Book Search means it can be used in any manner anywhere in the world. Copyright infringement liability can be quite severe.

About Google Book Search

Google's mission is to organize the world's information and to make it universally accessible and useful. Google Book Search helps readers discover the world's books while helping authors and publishers reach new audiences. You can search through the full text of this book on the web at `http://books.google.com/`

LANE MEDICAL LIBRARY STANFORD
E421 .F83 1897 STOR
Cervix und unteres Uterinsegment : eine

24503328630

LANE

MEDICAL LIBRARY

HENRY GIBBONS JUNIOR LIBRARY
OF OBSTETRICS AND GYNECOLOGY

LANE
MEDICAL LIBRARY
HENRY GIBBONS JUNIOR LIBRARY
OF OBSTETRICS AND GYNECOLOGY

CERVIX

UND

UNTERES UTERINSEGMENT.

EINE ANATOMISCHE STUDIE

VON

OTTO VON FRANQUÉ,

Privatdocent für Gynäkologie und I. Assistenzarzt an der kgl. Universitäts-Frauenklinik Würzburg.

MIT 2 TAFELN IN FARBENDRUCK UND 9 IN DEN TEXT GEDRUCKTEN FIGUREN.

STUTTGART.
VERLAG VON FERDINAND ENKE.
1897.

Druck der Union Deutsche Verlagsgesellschaft in Stuttgart.

PRINTED IN GERMANY

+G1
33
397

Vorwort.

Die vorliegende Abhandlung sollte ursprünglich in der Zeitschrift für Geburtshülfe und Gynäkologie erscheinen. Im Laufe der Untersuchungen wuchs aber der Umfang dieses Aufsatzes so heran, dass seine Aufnahme in eine periodische Zeitschrift nicht mehr angängig war. Andrerseits schien es mir nicht möglich, wesentliche Kürzungen vorzunehmen, ohne die Beweiskraft des Ganzen abzuschwächen; in einer so viel umstrittenen Frage darf meiner Meinung nach das Wort nur ergriffen werden unter Vorlage des gesammten anatomischen Materials, um eine literarische Nachprüfung der Gültigkeit daraus abgeleiteter Anschauungen zu ermöglichen. Nur aus diesem Grunde treten die folgenden Blätter in der vorliegenden Form, die Manchem vielleicht als zu anspruchsvoll für die behandelte Specialfrage erscheinen möchte, an die Oeffentlichkeit.

Herrn Prof. Hofmeier, meinem hochverehrten Chef, bin ich für die Anregung zu dieser Arbeit und die Ueberlassung des reichlichen Materials zu bleibendem Dank verpflichtet.

Der Verfasser.

56654

Inhalt.

Seite

Einleitung, Material, Technisches 1
Beschreibung der Präparate 5
Gravide Uteri 5
Uteri der I. und III. Geburtsperiode 30
Puerperale Uteri 45
Muskelfasermessungen 62
Uteri bei ektopischer Schwangerschaft 77
Bestimmung des inneren Muttermundes 81
Länge des Cervix und der Portio 87
Verhältnisse des Peritoneum 95
Verhältnisse der Blase 105
Verhältnisse der Douglasfalten 110
Unteres Uterinsegment und Contractionsring 111
Verhältnisse der Schleimhaut 124
Verhältnisse des Myometrium 141
Verhältnisse der Gefässe 146
Schlusswort 150
Erklärung der Abkürzungen und Abbildungen 153
Literatur 154
Tabellen: I. Gravide Uteri aus der Literatur 162
II. Kreissende Uteri aus der Literatur 174
III. Puerperale Uteri aus der Literatur 180

Nach den Arbeiten Karl Schröder's und seiner Schüler galt eine Zeitlang die Lehre vom unteren Uterinsegment und seiner Entstehung aus dem Corpus uteri allgemein als endgültig und fest eingefügt in den ehrwürdigen Bau der wissenschaftlichen Geburtshülfe. Nur wenige Forscher, geschaart um Bandl und Küstner, vertheidigten noch die alte von Mauriceau-Röderer-Stein gelehrte Anschauung, dass auch der Cervix für den Aufbau des Brutraumes der menschlichen Frucht mit verwendet würde. In den letzten Jahren jedoch scheint in der Auffassung vieler Vertreter unserer Wissenschaft ein Umschwung eingetreten zu sein und wer die Verhandlungen des letzten Gynäkologen-Congresses zu Wien anhörte oder las, musste den Eindruck gewinnen, dass man im Begriffe sei, die kaum erst wissenschaftlich neubegründete Lehre wieder vollständig über Bord zu werfen.

Es schien uns daher an der Zeit, auf Grund neuen anatomischen Materials die Frage vom Verhalten des Cervix und des unteren Uterinsegments während Schwangerschaft, Geburt und Wochenbett einer wiederholten Prüfung zu unterziehen. Zu diesem Zwecke wurde das in letzten Jahren angesammelte Material der kgl. Universitätsfrauenklinik Würzburg makro- und mikroskopisch genau untersucht; die Ergebnisse sind in den folgenden Blättern in extenso niedergelegt, obwohl dies auf den Leser ermüdend wirken muss; ich bin mir dessen wohl bewusst. Aber nur so kann dem Vorwurfe, dass „in Form nackter Behauptungen" unbewiesene Dinge und subjective Anschauungen vorgebracht seien, von vornherein begegnet werden.

Es ist selbstverständlich, dass ein eingehendes Literaturstudium der Inangriffnahme meiner Aufgabe vorausging; ich vermeide es,

eine historische Einleitung zu geben, da eine solche zahlreichen der vortrefflichen Arbeiten, welche unsern Gegenstand behandeln, beigegeben ist. Statt dessen gebe ich am Schlusse ein möglichst vollständiges Literaturverzeichniss, in dem kaum eine wichtigere Arbeit fehlen dürfte. Freilich mit den Veröffentlichungen derjenigen Autoren, deren Resultate mit den meinigen nicht übereinstimmen, werde ich mich eingehend beschäftigen müssen, auch wenn sie lange Zeit zurückdatiren, denn ein Theil derselben wird ja bis in die neueste Zeit von den Autoren noch als zu Recht bestehend betrachtet und als beweisend herangezogen. Ich habe mich dabei stets bemüht, mich nicht so sehr an die subjectiven Anschauungen der betreffenden Forscher, als vielmehr an die mitgetheilten Thatsachen, die beschriebenen Präparate zu halten.

Material. Technisches.

Zur Untersuchung kamen 34 Uteri; davon entstammen

10 dem II.—VI. Monat der Schwangerschaft,
1 der ersten und
5 der dritten Geburtsperiode (davon 1 nach Abort mens. III.),
9 den ersten 24 Stunden nach der Geburt,
4 dem Anfang,
3 dem Ende der ersten Woche des Puerperiums,
2 Uteri von ektopischen Schwangerschaften des II.—IV. Monats wurden zum Vergleich herangezogen.

Die meisten der Präparate sind gut, die den letzten Jahren entstammenden zum Theil ausgezeichnet conservirt. Es ist gewiss richtig, dass darauf sehr viel ankommt. Immerhin kann ich die Verachtung Fritsch's, Marchand's und Küstner's[1]) für alte Sammlungspräparate nicht theilen: wenn dieselben von Anfang an zweckmässig behandelt wurden, so sind sie noch nach Jahren vollkommen brauchbar, wenn es sich nicht gerade um Kernstructuren oder Feinheiten des Placentarbaues oder Aehnliches handelt. Ein Beweis hierfür sind meine Präparate 10 und 17, bei denen ich die wichtigsten mikroskopischen Befunde — auch den intacten Ober-

[1]) Vergl. Centralbl. f. Gyn. 1878. S. 378; Archiv f. Gyn. Bd. XII u. XIV.

flächenepithels — erheben konnte [1]), obgleich Nr. 10 über ein ganzes, Nr. 17 über ein halbes Jahrzehnt schon der Sammlung einverleibt sind. Dabei sind sie nicht einmal mit Müller'scher Flüssigkeit fixirt, die ja freilich für grosse Objecte unvergleichlich besser wirkt als Alkohol. Wenn die erstere fleissig gewechselt wird, was bei den meisten der zu beschreibenden Präparate geschehen ist, so wird sie auch nicht, wie Marchand anzunehmen scheint, vorhandene Epithelien verschwinden lassen, selbst wenn der Uterus in uneröffnetem Zustande als Ganzes erhärtet wird. Die Präparate 1, 2, 6, 12 u. s. w. wurden so behandelt und trotzdem waren die Oberflächenepithelien zum Theil sogar noch mit Flimmerhaaren vorzüglich erhalten. Ebensowenig schadet es für gewöhnlich den Epithelien des Uterus, wenn die Obduction erst nach 24 Stunden oder noch etwas länger nach dem Tode ausgeführt wird, wie Marchand angiebt. Sicher kann ich diese Zeit für Präparat 6 und 12 angeben, welche vorzüglich erhaltenes Oberflächenepithel darboten, so gut wie sicher gilt dieselbe Zeit nach der hiesigen Gepflogenheit auch für alle durch Obduction gewonnenen Präparate. Wenn Marchand in dieser Hinsicht an die Magen- und Darmschleimhaut erinnert, die so ausserordentlich schwer mit intactem Oberflächenepithel beschafft werden können, so muss dieser Vergleich als ganz ungerechtfertigt bezeichnet werden, da ja dort die verdauende Kraft und die leicht zersetzliche Beschaffenheit des Inhalts die Verhältnisse ganz anders gestalten.

Sehr viel empfindlicher sind selbstverständlich die Epithelien und zarte Gewebstheile überhaupt gegen mechanische Insulte, die das häufige Fehlen der Epithelien am Cervix entbundener Uteri leicht erklären. Ich führe daher an, dass die mikroskopischen Präparate zu Nr. 1, 2, 3, 6, 7, 11, 12 nach sorgfältiger Einbettung in Celloidin hergestellt wurden, die übrigen nach der Paraffinmethode, und zwar wurden, wenn der Befund irgendwie dazu aufforderte, sehr feine, vor Auflösung des Paraffins mit filtrirter Gummilösung aufgeklebte Schnitte hergestellt und auf dem Objectträger weiter behandelt. Wider Erwarten fand ich bei der Herstellung der meist sehr umfangreichen Paraffinschnitte wenig

[1]) Auch Nr. 15 ist ein altes Sammlungspräparat mit intactem Oberflächenepithel bis an die Decidua.

Schwierigkeiten, was ich dem Umstande zuschreibe, dass ich die Ueberhitzung des Paraffinofens sorgfältig vermied und die Präparate überhaupt nur kurze Zeit darin liess.

Zur Färbung benutzte ich Hämatoxylin, zum Theil mit Eosin, meist mit gutem Erfolg. Die wenigen Fälle, in denen die Untersuchung zu keinem oder zu mangelhaften Ergebnissen führte, sind besonders hervorgehoben.

Obgleich ich persönlich den Befund der Oberflächenepithelien für sich allein gar nicht für so ausschlaggebend, wie andere, halte, bin ich doch auf diese technischen Einzelheiten eingegangen, weil wiederholt von dieser Seite her Einwände gegen meiner Meinung nach vollständig beweisende Präparate, wie z. B. die Langhans-Müller'schen [1]), erhoben wurden und ich die meinigen von vornherein gegen solche nichtigen Einwürfe schützen möchte.

Was die mitgetheilten Maasse anlangt, so sind dieselben alle an den gehärteten Präparaten unter Zuhülfenahme von Zirkel und Maassstab mit thunlichster Genauigkeit abgenommen, niemals nur geschätzt; auch wenn ein „ungefähr" oder „etwa" im Texte sich findet, bedeutet dies nur, dass sich eben die betreffende Grösse mit absoluter Genauigkeit nicht feststellen liess. Ebenso liegt, wenn von einem Zusammenfallen der makro- und mikroskopischen Bestimmung eines Punktes die Rede ist, immer eine directe vergleichende Messung am Präparat und am mikroskopischen Schnitte, von einem für beide unzweideutigem Punctum fixum (meist der Spitze der Portio vaginalis) aus, der betreffenden Angabe zu Grunde.

Was die gebrauchten Termini betrifft, so wäre es gewiss am richtigsten und der anzustrebenden Objectivität am meisten entsprechend, strittige Begriffe und Ausdrücke wie „Unteres Uterinsegment", „Orificium internum", deren Berechtigung ja erst nachzuweisen ist, bei der Schilderung der Präparate ganz zu vermeiden; aber dies würde zu unerträglichen Weiterungen führen. Ich hoffe dagegen, dass aus meiner Beschreibung unmittelbar hervorgeht, dass ich niemals einen derartigen Ausdruck aprioristisch, sondern stets nach genauer Erwägung aller verwerthbaren Kriterien des Einzelfalles und Vergleichung aller meiner Präparate und der Literaturberichte gebraucht habe — ob mit Recht, das soll die nachfolgende Epikrise darthun.

---

[1]) Arch. f. Gyn. XIII. u. XIV.

Beschreibung der einzelnen Präparate.

1. Uterus gravidus mens. II. (Vergl. Hofmeier, Zeitschr. f. Geb. u. Gyn. 35. Tafel II. Fig. 1.)

Frau Br., III-para, 39 Jahre, Totalexstirpation des Uterus per vaginam am 25. October 1892. Frucht 1,9 cm Steissnackenlänge. Der Uterus ist nach der Härtung frontal in der Mitte durchschnitten; von der hinteren Lippe aus hat sich ein Carcinom in Form eines knolligen Tumors nach der Scheide hin entwickelt, die Substanz des Cervix aber noch ziemlich frei gelassen. Das Ovulum, 3½ cm lang, 2,8 cm breit, sitzt der linken Uteruswand an und füllt die Lichtung des Organs noch nicht aus.

Das ganze Organ ist gestreckt, der plumpe Cervix nicht sehr scharf vom Corpus abgesetzt; doch ergiebt die directe Messung, dass sich die schmalste Stelle des ganzen Präparats 2,5 cm oberhalb des Orific. externum befindet, in derselben Höhe, in welcher der enge, kaum 2 mm im Durchmesser haltende Cervicalcanal endigt. Es weicht von da ab die innere Contur beiderseits nach aussen ab, so dass ein kleiner, nach oben offener Trichter gebildet wird; gleichzeitig vollzieht sich eine plötzliche Aenderung der Schleimhaut: sie wird plötzlich dicker und lässt mit der Lupe deutlich punktförmige Drüsenöffnungen erkennen, enthält auch einige kleinste Cystchen. Wieder in derselben Höhe — von der erwähnten schmalsten Stelle ab — tritt auch in der Zeichnung des Frontalschnitts der Wandung eine Aenderung ein: die dichte, ganz unregelmässige Zeichnung, welche durch die eingelagerten Bindegewebszüge bedingt ist, macht nach oben hin einer viel deutlicheren, rhombischen Felderung, zum Theil auch einer deutlichen Längsstreifung Platz.

Es ist keine Frage, dass wir die beschriebene engste Stelle als das Orificium internum uteri betrachten müssen; der darüber gelegene kleine Trichter gehört dem Corpus uteri an, ist der noch nicht zur Entfaltung gelangte Rest der Körperhöhle; seine Abgrenzung gegen letztere wird dadurch etwas mehr ausgesprochen, dass an seinem Rande die Decidua sich plötzlich bedeutend verdickt; einen Verschluss des Lumens bewirkt sie aber ebenso wenig hier, wie am Grunde des Trichters.

Am Cervix erscheint etwas ungewöhnlich das Auftreten ziemlich starker, quergetroffener Muskelbündel in den äusseren Schichten in der ganzen oberen Hälfte. Gesetzmässige Anordnungen des Faserverlaufes sind sonst nicht zu erkennen.

Der dicht oberhalb des Orificium internum gelegene Abschnitt der Wandung unterscheidet sich dadurch etwas von den höher gelegenen, dass die rhombischen Muskelfelder schmäler und kleiner sind; eine scharfe

Grenze nach oben besteht nicht. Die Verhältnisse des Peritoneum lassen sich nicht mehr bestimmen, da Theile der Vorder- und Hinterwand durch Flachschnitte abgetrennt sind. Die Dicke der Wand ist überall ziemlich gleich, 1 cm, nur links, wo das Ovulum sitzt, 1,5 cm; die Decidua hat im Fundus 1 cm, in den unteren Theilen 0,2 cm Durchmesser.

Mikroskopisch ergiebt sich zunächst, dass der erwähnte „Trichter" ausgekleidet ist mit einer ziemlich dicken, typischen Uterinschleimhaut; am unteren Ende desselben, da wo makroskopisch das Orificium internum angenommen wurde, verdünnt sich die Schleimhaut ziemlich plötzlich und es treten die ersten Drüsen mit acinösem Bau und hohem, palissadenartigen Epithel auf, sowie die ersten Querschnitte der Arborvitaefalten. Unterhalb dieser Stelle ist also Cervix; die mikroskopische Stelle des Orificium internum fällt mit der makroskopischen zusammen. Da an den Präparaten des Cervix nach der Einbettung zur leichteren Anfertigung der Mikrotomschnitte die Muskulatur grossentheils entfernt ist, ist im Wandungsparenchym die Grenze zwischen Corpus und Cervix nicht festzustellen.

Im Cervix besteht das Stroma der Schleimhaut aus dicht stehenden Spindelzellen, deren Protoplasmaleib nicht zu erkennen ist. Das Epithel der Oberfläche und der besonders im unteren Abschnitt reichlich angeschnittenen Krypten und Retentionscystchen ist regelmässig cylindrisch, aber nicht überall so hoch, palissadenartig, wie es für den Cervix charakteristisch ist, sondern an vielen Stellen recht niedrig, kaum höher als die enthaltenen Kerne, so z. B. auch auf Falten, welche dicht über dem Orificium externum sich finden.

Das Stroma der Körperschleimhaut besteht ebenfalls aus Spindel- und Rundzellen, die deciduale Veränderungen in dem untersten Abschnitt nicht erkennen lassen; eigentliche „Deciduazellen" mit deutlich unterscheidbarem Protoplasmaleib sind rechts, soweit die Schnitte reichen (2 cm oberhalb des Orificium internum), überhaupt nicht vorhanden, eine Compacta ist eben erst angedeutet. Links, wo das Ei sitzt, weist das Stroma etwas tiefer, aber auch erst $1^1/_2$ cm über dem Orificium internum, Deciduazellen auf. Dagegen weisen die Uterindrüsen schon in dem Trichter ausgesprochene Veränderungen auf. Sie sind alle ungemein stark verlängert, parallel der Oberfläche verzogen, ihr Lumen ist zum Theil dilatirt, so dass mikroskopische Cystchen, aber auch auf jeder Seite mehrere makroskopisch sichtbare, als kleine Ovula Nabothi imponirende Gebilde entstanden sind; das Epithel derselben aber, ihre Anordnung inmitten typischer Uterindrüsen, ihr Inhalt, der nicht aus zähem, fädigem Cervixschleim, sondern aus mehr krümeligen Massen und einzelnen hyalin glänzenden Kugeln besteht, beweisen, dass sie aus

Uterindrüsen entstanden sind. Das Epithel ist in lebhaftester Wucherung begriffen, springt in Papillenform in das Lumen vor, dieses sägeförmig gestaltend. Diese Veränderungen beginnen schon in dem tiefsten Theil des Trichters, dagegen die anderen, zeitlich folgenden decidualen Vorgänge, die lebhaftere Abstossung, die Erniedrigung, die schlechte Färbbarkeit erst höher oben in dem schon erweiterten Uteruscavum; die der Muskulatur zunächst gelegenen Drüsen sind allenthalben unverändert, das für die Uteruskörperschleimhaut charakteristische Verhalten an der Grenze der Muscularis, das gegenseitige Ineinandergreifen der beiden Gewebe ist in dem ganzen Trichter zu constatiren. Gerade an dem Uebergang des Trichters in das bereits entfaltete Cavum ist eine besonders starke Drüsenwucherung vorhanden, beiderseits; sie und die schon erwähnten Retentionscystchen bedingen das starke, fast rechtwinklige Vorspringen der Schleimhaut an dieser Stelle.

Das Oberflächenepithel ist zum grössten Theil erhalten. Im Trichter ist es cylindrisch, wie das gewöhnliche Uterusepithel, gut gefärbt; etwas oberhalb desselben wird es ein wenig niedriger und lässt sich so bis zum Ei und auf die Decidua reflexa nach oben verfolgen.

Eine scharfe Abgrenzung gegen das Cervixepithel ist nicht möglich, da das letztere vielfach genau ebenso aussieht; ebenso wenig erlaubt nach dem oben Gesagten das Stromagewebe eine scharfe Scheidung; trotzdem lässt das geschilderte Verhalten der Drüsen und die gesammte Anordnung der histologischen Elemente Cervix- und Corpusschleimhaut sicher von einander trennen, und die Trennungslinie fällt, wie bereits erwähnt, zusammen mit dem Ort des makroskopisch bestimmten inneren Muttermunds. Zwei Einwänden ist hier gleich zu begegnen:

Erstens könnte man den geschilderten Trichter nach Küstner als den obersten Theil des Cervix, dessen Schleimhaut eben anfängt, sich decidual umzuwandeln, auffassen. Dies ist nicht gerechtfertigt; es ist typische Uterusschleimhaut, die sich von der höher oben gelegenen nur durch die noch nicht so weit fortgeschrittenen decidualen Veränderungen unterscheidet, und die letzteren treten in stärkerem Maasse auch nicht am oberen Ende des Trichters, sondern erst 1 cm oberhalb desselben, in der Höhe des unteren Eipols, auf. Ausserdem ist die Wandung, welcher die fragliche Schleimhaut aufsitzt, fast rein muskulär und im einzelnen mikroskopischen Gesichtsfeld nicht unterscheidbar von den im Fundus entnommenen Stellen, während bei Cervixgewebe dies immer möglich ist.

Die mikroskopische Untersuchung bestätigt also die Auffassung dieses Theils als des noch nicht entfalteten Restes der Uterushöhle, Canalis decidualis, wie ihn Benkiser treffend bezeichnet hat und wie ihn besonders schön Pinard und Varnier auf Tafel XXIII u. XXIV

abgebildet haben. (In der Abbildung bei Hofmeier l. c. O. J. Orificium internum, a oberes Ende der Canalis decidualis, ebenso in unserer Fig. 1, S. 13, zu Präparat 3 gehörig.)

Zweitens könnte man die Erniedrigung des Cervixepithels als eine deciduale Veränderung betrachten: auch dies wäre falsch; denn sie findet sich ganz unregelmässig vertheilt bis herab dicht über dem Orificium externum, während doch im unteren Theil des Corpus selbst die decidualen Umwandlungen eben erst im Beginn sind, und man kann die gleiche Beschaffenheit des Epithels oft genug an Präparaten von nicht schwangeren Uteris mit stark wuchernder Schleimhaut sehen; auch Overlach beschreibt und zeichnet sie in seiner Fig. 30 als normalen Befund bei Nichtschwangeren. Es ist einfach junges Epithel, das infolge der raschen Vermehrung noch nicht zu völliger Ausbildung gelangt ist. Die Hyperplasie der Cervixschleimhaut während der Schwangerschaft aber ist eine alte, noch von Niemandem angezweifelte Thatsache.

2. Uterus gravidus mens. II—III.

Frau D., VIII-para. Vaginale Totalexstirpation wegen Carcinoma portionis. Frucht 2,4 cm Steissnackenlänge.

Der Uterus ist in der Medianlinie sagittal durchschnitten. Das Carcinom sitzt hauptsächlich in der hinteren Lippe, die ziemlich stark aufgetrieben ist; in der Substanz des Cervix hat es rings herum gegriffen und reicht fast dicht bis an das Orificium internum. Doch ist die Auftreibung des Cervix noch nicht sehr stark; die Schleimhaut ist vorne vollständig intact, hinten ebenfalls bis $^1/_2$ cm oberhalb der Spitze der Portio vaginalis.

Das Ovulum füllt das Cavum uteri, das in der Lichtung gemessen 5,4 cm lang ist, noch nicht vollständig aus; die Placenta sitzt der hinteren Wand, zum Theil noch dem Fundus an. Die Decidua ist im Fundus 1 cm, dicht über dem Ende des Cervicalcanals $^1/_2$ cm dick.

Das ganze Organ hat eine Länge von 11 cm (aussen gemessen); der Cervicalcanal ist 3,5 cm lang, vollkommen geschlossen, seine Schleimhaut dünn; sein oberes Ende ist dadurch bezeichnet, dass sich dem engen, spaltförmigen Lumen ein nach oben offener Trichter anschliesst, der beiderseits von makroskopisch an ihrer Dicke leicht erkennbarer Decidua bekleidet ist. Die Wandungen des Trichters bestehen aus in Lamellen angeordneten Muskelbündeln, die in voller Continuität mit denjenigen des Corpus uteri stehen; vom obersten Ende des Cervixspaltes ab beginnt in der Wandung eine mehr netzförmige Zeichnung, fast ebenda freilich auch das Carcinom.

Das Peritoneum reicht hinten herab bis auf das mitentfernte Scheidenstück; der Ansatz der Douglas'schen Falten ist nicht mehr sicher

zu bestimmen, jedenfalls lag er unterhalb des oberen Endes des Cervicalcanals, da man diese ganze Gegend, von unverletztem Peritoneum überzogen, überblicken kann. Die feste Anheftung des Peritoneum, schon bei einfacher Betrachtung erkennbar, durch das Aufhören der unterhalb sichtbaren leichten Fältelung, wird durch Präparation sicher festgestellt, sie findet sich in der Mittellinie 1 cm oberhalb des Orificium internum [1]).

Auch vorne ist das Peritoneum weit herab erhalten und noch 1 cm unterhalb des Orificium internum in Verbindung mit der vorderen Cervixwand; mindestens so tief lag also die Umschlagfalte von der Blase zum Uterus. Die feste Anheftung befindet sich erst 1—1,2 cm oberhalb des Orificium internum.

Unterhalb der festen Anheftung des Peritoneum beträgt die Dicke der Muskulatur: vorn 0,8 cm, hinten 1,0 cm; oberhalb vorn 1,5 cm, hinten 1,3 cm; die Cervixwand dicht unter dem Orificium internum misst vorn 1 cm, hinten 1 cm; die Muscularis im Fundus 1,3 cm.

Es ist also zwischen dem Cervix und dem mittleren und oberen Theil des Corpus uteri ein etwas dünnwandigerer Abschnitt des Corpus uteri eingeschoben.

Mikroskopisch hört die Cervixschleimhaut, die ziemlich dünn ist und nur ganz unten reichliche Krypten aufweist, gerade da auf, wo das spaltförmige Lumen sich zu dem „Trichter" erweitert; dicht darunter finden sich die letzten acinösen Drüsen mit hohem Cervixepithel und glasigem Schleim, und ein ausgesprochen fibrilläres Stroma mit eingelagerten Spindelzellen. Darüber beginnt eine Schleimhaut, die im Ganzen wesentlich dicker ist; das Stroma besteht zwar ebenfalls im Wesentlichen aus spindelförmigen Zellen, zwischen denen jedoch Bindegewebsfibrillen sich nicht erkennen lassen. Der Uebergang ist kein haarscharfer, vollzieht sich jedoch im Bereich eines Gesichtsfeldes bei schwacher Vergrösserung (Leitz, Obj. 1, Oc. 3). Auch durch das Verhalten der Drüsen documentirt sich die Auskleidung des Trichters als Corpusmucosa; dieselben sind nicht verzweigt, lang ausgezogen, nach oben gerichtet, die Lumina durch das Vorspringen des lebhaft wuchernden Epithels vielfach sägeförmig gestaltet; das letztere ist niedrig cylindrisch, in lebhafter Abstossung begriffen, unverändert nur in den tiefsten, in bekannter Weise in die Muskulatur eingesenkten Drüsen. Gerade am Grunde des Trichters findet sich ein ganzes Convolut derartig decidual veränderter Uterindrüsen, ohne dass jedoch eine eigentliche Verschliessung des Lumens dadurch bewirkt wird.

---

[1]) Gemessen an der Senkrechten, das Orificium internum nach aussen projicirt gedacht.

Das Oberflächenepithel ist am oberen Rande des Trichters abgeplattet, cubisch, schlecht gefärbt, weiter nach unten wird es höher und ist noch oberhalb des oberen Endes des geschlossenen Cervicalcanals hochcylindrisch, trägt sogar noch Flimmerhaare und wäre von dem Oberflächenepithel einer nicht geschwängerten Corpushöhle nicht zu unterscheiden; der allmälige Uebergang in das noch höhere, palissadenartige Epithel des Cervix findet dicht unterhalb der plötzlichen Verengung des Lumens statt.

Das Stroma zeigt, wie bereits erwähnt, auf dem Grunde des Trichters keine decidualen Veränderungen; aber sehr bald beginnt an der Oberfläche eine dünne Compacta, die sich nach oben rasch verbreitert, so dass noch innerhalb des Trichters eine wohlausgebildete Decidua mit Spongiosa und dicker, schöne Deciduazellen enthaltender Compacta zu finden ist; in den Septen der Spongiosa sind dieselben noch 1 cm oberhalb des oberen Randes des Trichters, also in der freien Corpushöhle, als deciduale kaum zu erkennen.

Die Wandungen „des Trichters" sind fast rein muskulär; eine besondere gesetzmässige Anordnung der Lamellen ist nicht erkennbar. Ueber das Cervixgewebe lässt sich nichts Entscheidendes aussagen, da dasselbe von Carcinommassen durchsetzt ist, deren Ausläufer sich mikroskopisch sogar noch höher hinauf, bis in den Bereich der Decidua erstrecken.

Niemand wird wohl für dieses Präparat bezweifeln, dass wir diejenige Stelle, für welche die auch am nicht schwangeren Organ gültigen Charakteristica des Orificium internum zutreffen, also die Stelle, wo das spaltförmige Lumen sich zum Trichter erweitert, als „inneren Muttermund" bezeichnen müssen; ich trage noch nach, dass in dieser Höhe auch das Organ als Ganzes eine Einschnürung zeigt. Für den „Trichter" gilt sonach dasselbe, was bei Präparat 1 ausgeführt wurde: er ist der noch nicht entfaltete Rest der Corpushöhle.

Es ist nun sehr bemerkenswerth, dass sich hier im II. bis III. Monat der Gravidität, oberhalb des sicher identificirten Orificium internum, zwischen unveränderter Cervixschleimhaut und dem festen Peritonealansatz, ein wenn auch niedriger Abschnitt der Gebärmutterwandung findet, der gegenüber den höher und tiefer gelegenen Abschnitten eine deutliche, zahlenmässig (s. oben) ausdrückbare Verdünnung aufweist. Ein Abschnitt der Gebärmutterwandung aber, der, oberhalb der unveränderten Cervixschleimhaut gelegen, zu gewissen Zeiten der Fortpflanzungsperiode im Gegensatz zu den angrenzenden Abschnitten eine mehr oder weniger hochgradige Verdünnung erfährt, wird von Alters her als „unteres

Uterinsegment" bezeichnet; diese ganz allgemein gehaltene Definition kann ich, ohne von irgend welcher Seite Widerspruch zu erfahren, als feststehend annehmen. Es kann darnach kein Zweifel bestehen, dass wir den oben beschriebenen Abschnitt unseres Präparates als „unteres Uterinsegment" zu bezeichnen berechtigt sind; nach der vorausgegangenen ausführlichen Schilderung kann es aber ebensowenig zweifelhaft sein, dass dasselbe dem Corpus uteri angehört; denn der schon oben als zweifelloser Bestandtheil des Corpus uteri erkannte „Trichter" ist ja nur der unterste Theil dieses unteren Uterinsegments.

Es wirft sich nun sofort die Frage auf, wodurch ist hier die Verdünnung schon zu Stande gekommen, während doch an den bisher beschriebenen Präparaten aus dieser frühen Zeit die Uteruswandungen entweder überall gleichmässig dick waren, wie bei den Präparaten von Köberlin (IV. Monat), Coste[1]) (III. Monat), Hunter[2]) (III. und IV. Monat), Bayer[3]) (III. und IV. Monat), oder sogar die Gegend oberhalb des Orificium internum die dickste Partie der Uteruswandung darstellte, wie bei Benkiser[4]) (II. Monat), Braune[5]) (II. Monat), Paschen (V. Monat), Coste[6]) (II. Monat), Pinard und Varnier[7]) (2½ Monat).

Contractionen des Uterus haben die Verdünnung nicht bewirkt sie wurden nicht beobachtet und auch nach dem anatomischen Befund sind sie unwahrscheinlich, ebenso nach dem histologischen; denn es fand sich in den Präparaten nirgends der von Hofmeier beschriebene „wellenförmige" Verlauf der Muskelfasern, den auch ich nach weiter unten zu beschreibenden Befunden als auf vorhanden gewesene Wehen hindeutend betrachte. Ich halte vielmehr diese beginnende Verdünnung des unteren Uterinsegments für ein Kunstproduct, hervorgerufen durch den bei der Operation am Uterus ausgeübten Zug nach unten, und es scheint mir, dass gerade die Thatsache dieser Verdünnung als Beweis der Eigenart des unteren Segments herangezogen werden kann. Es ist dieser Abschnitt eben

---

[1]) l. c. Präp. 3.
[2]) l. c. Tafel XXXI u. XXXII.
[3]) Freund's Klinik, Tafel XXX.
[4]) l. c. Tafel I.
[5]) Der männliche und weibliche Körper u. s. w.
[6]) l. c. Präp. 2.
[7]) l. c. Tafel XXIII u. XXIV.

der mit der geringsten Cohärenz ausgestattete Theil der Uteruswandung, welcher einer dehnenden Kraft am ehesten nachgiebt, sei es, dass dieselbe wie bei den physiologischen Vorgängen durch den Innendruck des Eies oder die Wehen, oder wie hier bei operativen Maassnahmen oder auch post mortem sive exstirpationem durch die Art der Aufbewahrung (Aufhängen) ausgeübt wird. Es spricht für diese Auffassung, dass die oben angeführten Präparate, welche eine Verdünnung des unteren Uterinsegments nicht zeigen, der Leiche entnommen sind. Nur der Benkiser'sche Uterus ist durch Totalexstirpation gewonnen; aber gerade für ein Kunstproduct ist es leicht ersichtlich, dass sein Zustandekommen von Zufälligkeiten abhängen und daher eben so gut einmal ausbleiben kann. Meine Präparate 1 und 3 lassen sich ähnlich deuten wie 2; auch bei 3 ist eine gewisse Verdünnung des unteren Uterinsegments vorhanden, bei 1 ist sie kaum angedeutet, weshalb ich weiter keine Rücksicht darauf genommen habe; man kann aber ganz gut annehmen, dass hier vor der Operation die anscheinend für die ersten Schwangerschaftsmonate gesetzmässige relative Dicke des unteren Uterinsegments vorhanden war und durch den Zug bei der Operation ausgeglichen wurde. Einer gleichen Deutung ist Gottschalk's[1]) Präparat zugängig (Anfang des II. Monats); es ist eine Verdünnung des unteren Uterinsegments thatsächlich vorhanden und durch die Messung nachgewiesen, obgleich der Autor gewiss mit Recht von der relativ stärksten Dickenzunahme im unteren Theil des Uteruskörpers spricht.

Als Facit der Untersuchung des Präparats 2 bleibt also, dass schon im II. bis III. Monat der Gravidität ein unteres Uterinsegment vorhanden ist, das zweifellos dem Corpus uteri entstammt.

3. Uterus gravidus mens. III (vergl. Fig. 1).

Frau G., VIII-para. Vaginale Totalexstirpation wegen Carcinoma portionis vag. Frucht 3,7 cm Steissnackenlänge. Der Uterus ist frontal geöffnet, die vordere Hälfte noch einmal durch einen Sagittalschnitt halbirt.

Der Uterus bietet einen ganz ungewöhnlichen Anblick dar durch die unverhältnissmässige Grösse und plumpe Form des Corpus; er ist ebenso gross wie Uterus Nr. 6, der eine 12,2 cm lange Frucht barg, ja sogar breiter. Bedingt ist dies durch die colossale Entwickelung der

[1]) Arch. f. Gyn. 29.

Decidua vera, welche sich in breiten Wülsten und Lappen nach innen vordrängt und wohl ebenso viel Raum einnimmt als das Ovulum; dieses inserirt in der linken Tubenecke, ist 6,6 cm lang und 2,7 cm breit. Die

Fig. 1.

vordere Lippe der Portio vaginalis ist schlank, unverändert, die hintere, besonders links aufgetrieben durch einen Krebsknoten.

Der Cervix, 3—3,5 cm lang, ist vom Corpus uteri gut abgesetzt; die engste Stelle des ganzen Organs entspricht zugleich auch der Grenze zwischen der sehr breiten, stark mit Follikeln durchsetzten Cervixschleim-

haut und der hier unten viel dünneren und glatten Decidua; in derselben Höhe sieht man auch, wenn schon nicht lineär, einen Wechsel der Gewebszeichnung auf dem Wandungsdurchschnitt: oberhalb fast rein muskuläres, leicht trennbares, etwas dunkler aussehendes Gewebe in länglichen Rhomben, unterhalb dicht verfilztes, helles, an Bindegewebe reiches Gewebe. Auf diese engste Stelle folgt nach oben nicht gleich die erweiterte Corpushöhle, sondern wieder erst ein etwa $^1/_2$ cm hoher, nach oben offener Trichter (vergl. Fig. 1 OJ—a), dessen Wandungen mit denjenigen der darüber gelegenen Uterusabschnitte dem ganzen Verhalten nach identisch sind und dessen Auskleidung schon makroskopisch als Decidua erkennbar ist.

Der feste Ansatz des Peritoneum findet sich vorne, auf dem Sagittalschnitt in der Mittellinie gemessen, 2—$2^1/_2$ cm oberhalb des Orificium internum; die Umschlagsfalte ist nicht mehr sicher zu bestimmen, jedenfalls lag sie nicht höher als das Orificium internum, da sich bis zu diesem herab noch jetzt Peritoneum findet. Hinten erscheint das Peritoneum bis zur Höhe des Orificium internum in der Mittellinie fest angeheftet, seitwärts steigt die Anheftung in steil aufwärts strebender Linie nach den Tubenansätzen hin. Die Dicke der Uterusmuskulatur beträgt auf dem Sagittalschnitt:

vorne unterhalb des F. P.	1,0 cm
„ oberhalb „ „	1,8 „
im Fundus	1,5 „

Auf dem Frontalschnitt beiderseits erscheint sie überall ziemlich gleich stark, nur dicht über dem Orificium internum etwas schmächtiger, kann aber wegen der wenig scharfen Abgrenzung gegen die Parametrien nicht genau gemessen werden.

Noch nicht erwähnte Maasse:	V.	H.
Orificium externum-Fundus (aussen gemessen) .	13 cm	12 cm
Orificium externum-internum	3,5 „	3,0 „
Portio vaginalis	1,3 „	nicht messbar (Cancroid)
Portio supravaginalis cervicis (vorne, aussen gemessen)	2,5 cm	
Grösster Frontaldurchmesser des Corpus . . .	8—8,5 cm	
Grösster Sagittaldurchmesser des Corpus . . .	8 „	
Grösster Umfang (unterhalb der Tuben) . . .	27 „	
Dicke der Deciduawucherung auf dem Frontalschnitt	1—3 „	
Dicke der Decidua auf dem Sagittalschnitt vornen	1,5 „	

An den mikroskopischen Schnitten ist der Cervix nicht seiner ganzen Länge nach getroffen; in den ersten Schnitten der kleinen Serie

ist nur der oberste, dann der oberste und unterste, zuletzt der mittlere Theil getroffen; der Canal hat also einen gebogenen Verlauf genommen; überhaupt erweist sich der Frontalschnitt als wenig günstig für das Studium der hier interessirenden Verhältnisse; ein continuirliches Lumen kommt überhaupt nicht zum Vorschein, offenbar wird dies durch das Ineinandergreifen der Falten des Arbor vitae vorn und hinten verhindert.

Das wichtigste Ergebniss der mikroskopischen Untersuchung ist, dass die Verlegung des Orificium internum an die oben beschriebene engste Stelle auch nach den histologischen Befunden zu Recht besteht; unterhalb derselben findet sich Cervixschleimhaut, kenntlich an dem strafffaserigen Gewebe und den typischen Cervicaldrüsen, welche zähen Schleim enthalten und hohes, palissadenartiges Epithel tragen; oberhalb ist Decidua mit wohlausgebildeter Compacta, die mittelgrosse Deciduazellen enthält; in den Drüsen findet man ein regelmässiges, cylindrisches Epithel; sie sind zum Theil dilatirt, zum Theil in die Länge gezogen. Der Uebergang in die Cervixschleimhaut vollzieht sich ziemlich rasch, lässt sich jedoch nicht genauer verfolgen, da in diesem Theil des Präparats die Oberfläche durch die der Operation vorausgegangenen Desinfectionsversuche (Ausspülung und Injection von Carbolalkohol), die in den übrigen Fällen nicht vorgenommen waren, nekrotisirt und sehr schlecht gefärbt sind; daher fehlt auch das Oberflächenepithel.

Ausläufer typischer Uterindrüsen reichen in der Tiefe der Schleimhaut noch etwas weiter herab, als die obersten Cervixdrüsen. In den obersten Theil des Cervicalcanals ragt ein vollständig freier Zipfel der Decidua wie ein Polyp von oben herein, an der Wand oberhalb des Os internum seinen Ursprung nehmend; trotzdem ist die der Wandung aufsitzende Cervixschleimhaut nirgends decidual verändert; vielleicht ist auch diese Polypenbildung Kunstproduct, Folge der vor der Operation vorgenommenen Manipulationen.

Die Wandung ist oberhalb des Orificium internum infolge des grösseren Reichthums an Muskelzellen stärker tingirt als unterhalb; in der Höhe des Orificium internum finden sich reichlich quer getroffene Muskelbündel. Sonst kann über den Aufbau der Wandung nichts gesagt werden, da der grösste Theil derselben vor Anfertigung der Mikrotomschnitte der technischen Erleichterung halber entfernt wurde.

Das Resultat der ganzen Untersuchung schliesst sich an das bei Präparat 2 gegebene an: Ueber einem in vollständig einwandsfreier Weise identificirten inneren Muttermund findet sich auch hier im III. Monat ein besonders an der Vorderwand deutlich hervortretendes „unteres Uterinsegment", das zweifellos dem Corpus uteri entstammt und nach oben durch die feste Anheftung des Peritoneums begrenzt ist. Bemerkens-

werth ist ferner das Fehlen der decidualen Veränderungen im Halscanal, trotz augenscheinlich sehr günstiger Verhältnisse, die im Corpus uteri zu einer ganz colossalen Entwickelung der Decidua geführt haben.

4. Uterus gravidus mens. III. (Ende). Sammlungspräparat N. S. Nr. 2.

Klinisches ist nicht bekannt; der Uterus entstammt einer Pluripara, denn die Portio ist plump und der äussere Muttermund zeigt mehrfache Einkerbungen.

Das Präparat ist schlecht conservirt, so dass es mikroskopisch nicht verwerthbar ist. Der Uterus ist in der Mitte der Hinterwand aufgeschnitten, das Ovulum sitzt der Vorderwand an, die Frucht hat eine Steissnackenlänge von 6,5 cm, gestreckt 8,2 cm.

Der ganze Uterus misst 13 cm, der Cervix, 2,5—3 cm lang, ist gut abgesetzt vom Corpus; in derselben Höhe, in der sich die entsprechende Einschnürung befindet, beginnt im Lumen die Cervixschleimhaut mit deutlichem Arbor vitae; ihr Gewebe ist derb, auch dadurch leicht unterscheidbar von der darüber befindlichen lockeren, leicht zerreisslichen Decidua; Wandungsunterschiede sind nicht mehr deutlich.

Vorn ist ein Theil der Blase noch vorhanden; die Umschlagsfalte befindet sich etwas unterhalb des Orificium internum, das hier allerdings nur makroskopisch nach dem Verhalten der Conturen und dem Aufhören der Cervixschleimhaut zu bestimmen ist. Die feste Anheftung des Peritoneum liegt, ohne Präparation deutlich kenntlich, 2 cm oberhalb des Orificium internum, hinten 1,3 cm oberhalb des Orificium internum; das Peritoneum reicht bis auf das Scheidengewölbe herab.

Die Cervixwandung misst 1,5 cm im Durchmesser, die des Corpus 1 cm und ist überall ziemlich gleich.

Länge der Portio vaginalis vornen 0,9, hinten 1,8.

5. Uterus gravidus mens. III. Sammlungspräparat N. S. Nr. 1, gut conservirt.

Klinisches unbekannt; das Organ ist das einer I-para: der ganze Cervix ist schlank, der äussere Muttermund zeigt abgerundete, von keiner Narbe oder Kerbe unterbrochene Ränder. Frucht 6½ cm Steissnackenlänge, 9½ cm gestreckt.

Der Uterus ist quer über den Fundus aufgeschnitten und an der rechten Seitenkante nicht ganz bis zum Cervix herab; das Ovulum nimmt seine hintere Wand ein. Die dicke Decidua reflexa scheint noch nicht

mit der Vera verklebt gewesen zu sein, sie ist gefaltet und stark zurückgezogen, die Oberfläche der Vera glatt. Am Boden der dilatirten Uterushöhle erblickt man, von oben hereinsehend, eine 2—3 mm im Durchmesser haltende, fast kreisrunde Oeffnung, um die sich die Decidua wallartig erhebt und einige polypöse Läppchen bildet; ein tieferer Einblick in die Cervixhöhle ist nicht möglich.

Der Cervix ist, aussen gemessen, vornen 3,3 cm, hinten 3,6 cm lang, das entfaltete Corpus uteri ausgesprochen anteflectirt; der Cervix wird sagittal durchschnitten, so dass der Canal eröffnet ist; er misst 3,5 cm und ist in der Mitte ampullenförmig erweitert; das obere, die engste Stelle des ganzen Genitalschlauchs darstellende Ende desselben fällt zusammen mit dem Beginn der lockeren und leicht zerreisslichen Decidua; in derselben Höhe findet sich auch eine deutliche Abgrenzung zwischen einem oberen Abschnitt der Wandung mit lockerer, lamellöser Structur und einem unteren mit compacter Structur und engmaschiger, netzförmiger Zeichnung. Gesetzmässige Faserungen sind ausser der Einstrahlung von Längsfasern in den Cervix nicht zu erkennen.

Die feste Anheftung des Peritoneum kann nur hinten bestimmt werden, wo sie 1,5 cm oberhalb des Orificium internum liegt; vorne ist das Peritoneum schon weitgehend abpräparirt.

Maasse:	Orificium externum-Fundus (aussen)	12,5 cm
	Portio vaginalis	V. 0,5 H. 1,0 cm
	Dicke der Cervixwand in der Mitte	1,0 cm

Wandung des Uteruskörpers überall ziemlich gleich 0,6—0,8 cm.

Mikroskopischer Befund. Die Schnitte haben nicht genau die Mitte des Canals getroffen. 3,4 cm oberhalb der Spitze der Portio vaginalis verengert sich das Lumen des Canals ziemlich plötzlich und gerade an dieser Stelle beginnt typische Decidua mit grossen, schönen Deciduazellen in einer dicken Compacta: der Uebergang ist ein sehr scharfer; bei schwacher Vergrösserung (Leitz, Obj. 3, Oc. 1) stellt er sich dar wie eine durch die Dicke der Schleimhaut gehende gezackte Linie; unterhalb dieser findet sich ein grossmaschiges Gewebe, dessen Lücken von dilatirten, typischen Cervixdrüsen mit charakteristischem Epithel und Inhalt, dessen Septen von einem strafffaserigen, fibrillären Bindegewebe gebildet werden; ebenso sieht die im Ganzen sehr dicke Cervixschleimhaut bis herab zur Portio aus, nirgends sind deciduale Veränderungen, nirgends die zu den Bindegewebskernen gehörigen Zellleiber erkennbar.

Oberhalb der plötzlichen Verengerung schliesst sich ein 0,7 cm langer, mit dicker Decidua ausgekleideter Canal an, dann erst biegt die innere Contur in die entfaltete Uterushöhle nach aussen um; die Wand dieses

canalartigen Abschnitts steht aber in continuirlichem Zusammenhang mit der übrigen Corpusmuskulatur und besteht fast nur aus Muskelbündeln, welche im Grossen und Ganzen in lockeren Längslamellen angeordnet sind. Erst da, wo sich das Lumen des Canals nach unten erweitert und die Cervixschleimhaut beginnt, findet sich auch in der Wandung ein compacteres, muskelarmes, nicht in Lamellen abgetheiltes Gewebe. Der Uebergang ist vornen ein ziemlich plötzlicher, hinten findet er ganz allmälig statt. Die Cervixwand selbst ist verhältnissmässig reich an Muskelfasern, die jedoch eine bestimmte, gesetzmässige Anordnung nicht erkennen lassen.

Besonders bemerkenswerth ist folgender Befund am unteren Ende des beschriebenen „Canalis decidualis“: dicht unter der Schleimhaut findet sich, den Canal selbst begrenzend, ein längsovales, etwa 4 mm langes Feld, welches fast nur aus quer getroffenen Muskelfasern besteht, am ausgesprochensten vorne, aber auch in der Hinterwand, nur hier nicht eine so compacte, scharf abgegrenzte Masse bildend.

Es schliesst sich dieses Präparat also eng an die vorigen, besonders Nr. 1 an: über einem im makroskopischen Sinne festgeschlossenen und anatomisch sicher bestimmten Orificium internum ist ein noch nicht entfalteter Rest der Corpushöhle durch eine in so früher Zeit an dieser Stelle ungewöhnlich starke Entwickelung der Decidua in einen engen Canal verwandelt, bezw. als solcher erhalten; besonders zu betonen ist die hier absolut scharfe Grenze der Schleimhäute und das Fehlen decidualer Veränderungen in dem Cervix, trotz recht beträchtlicher Wucherungsvorgänge in demselben.

6. Uterus gravidus mens. IV (vergl. Tafel I).

Dieses besonders schöne Präparat verdanken wir der Güte des Herrn Dr. Borst, I. Assistenten am pathologischen Institut zu Würzburg.

Die Gravida, eine erst geschwängerte junge Frau, war während eines epileptischen Anfalls zusammengestürzt; bei der Obduction fand sich ein Bluterguss im Gehirn.

Der Uterus ist in gehärtetem Zustande kindskopfgross, der Cervix sehr lang, das Corpus ausgesprochen eiförmig; das Ovulum füllt den Hohlraum vollständig aus, doch hat in den unteren Abschnitten eine feste Verklebung der Decidua noch nicht stattgefunden; der Eihautsack hat sich unter dem Einfluss der Reagentien etwas zurückgezogen und die vollständig glatte, dünne Decidua ist sichtbar; nach unten zu hört dieselbe über dem Eingang in den Cervicalcanal mit einer fast kreisrunden, ziemlich scharfen Linie auf und man blickt von oben in den 5 mm im Durchmesser haltenden Canalis cervicalis, der von fest geronnenem, grünlichem Schleim erfüllt ist. So entsteht ein weiteres Unterscheidungs-

zeichen zwischen Corpus und Cervix; denn die Schleimhaut des ersteren ist gelblich-weiss und der Uebergang in die durch den anhaftenden Schleim grünlich überdeckte Cervixmucosa findet plötzlich an der eben erwähnten Linie statt. Nur an der Hinterwand setzt sich ein mehrere Millimeter breiter, gradlinig und scharf begrenzter grüner Streifen fort bis an die Umschlagsstelle der Vera auf die Reflexa, dessen Bedeutung unten erörtert werden soll. Die Schleimhaut des Cervix erscheint auf dem Sagittalschnitt eigenthümlich gefranst, perforirt, indem sich die Querschnitte der Arborvitaefalten und der drüsigen Einsenkungen präsentiren; sie ist dicker als die Decidua des untersten Gebärmutterabschnitts, die Abgrenzung zwischen beiden ist für das blosse Auge eine scharfe und fällt genau mit der Stelle zusammen, wo die Contur der Muskulatur des Uteruskörpers rechtwinklig nach unten in die Cervixsubstanz umbiegt. Sehr schön deutlich ist auch der Unterschied in der Zeichnung der Wandung oberhalb und unterhalb dieser Stelle: oberhalb lockerer, lamellöser Bau mit vorwiegender Längsstreifung, unterhalb viel compacteres Gefüge und eine mehr netzförmige Zeichnung der Oberfläche.

Der Ort des „inneren Muttermunds“ ist nach den genannten Kriterien hier makroskopisch sicher und unzweideutig bestimmt; darunter finden wir einen, im Lumen gemessen, 4,4 cm langen Cervicalcanal; die Lichtung ist in der Mitte spindelförmig erweitert; von der Spitze der vorderen Lippe bis zum Orificium internum beträgt die Entfernung sogar 5 cm.

Die Blase ist noch in Verbindung mit dem Organ; die Umschlagsfalte des Peritoneum befindet sich 1,5 cm unterhalb des Orificium internum. Doch ist auch an der darüber gelegenen 3,5 cm langen Strecke die Verbindung zwischen Blase und vorderer Cervixwand eine recht lockere, so dass man erstere ohne jede Mühe durch einfaches Anziehen mit der Pincette von letzterer trennen kann. Die Blase zeigt auf dem Sagittalschnitt halbe Birnengestalt und ist geräumig, nicht contrahirt; ihr Gipfel erhebt sich beträchtlich über die Umschlagsfalte, das mittlere Drittel des Gebärmutterkörpers in der Höhe erreichend.

Die feste Anhaftung des Peritoneum ist vorne ohne Weiteres deutlich sichtbar, da das Peritoneum unterhalb weisslich erscheint und Falten wirft, während es oberhalb dunkel und vollkommen glatt ist; die Entfernung der festen Anheftung des Peritoneum vom Orificium internum beträgt 2,5 cm, an der Innenwand des Uterus gemessen (1,6 cm in der Senkrechten). Hinten bildet die feste Anheftung eine nach oben concave Linie, deren tiefste Stelle in der Mitte liegt, in gleicher Höhe mit dem Orificium internum, je weiter seitlich aber, desto weiter von da entfernt.

Der Ansatz der Douglas'schen Falten ist nicht mehr mit Sicherheit zu bestimmen, lag aber sicher unterhalb des Orificium internum, dessen gesammte Nachbarschaft als frei und unverletzt auch nach Entfernung des Rectum überblickt werden kann.

Die Placenta sitzt der Hinterwand des Uterus auf, dieselbe bis zu einer Entfernung von 2,5 cm vom Orificium internum vollständig einnehmend. Im Fundus reicht sie noch etwas über die Mittellinie nach vorne.

Der Abschnitt der Uteruswandung, welcher sich vorne über dem Orificium internum im Bereich der lockeren Anheftung des Peritoneum befindet, ist ausgesprochen dünner als die weiter oben gelegenen Partien, nämlich 0,8 gegen 1,2; auch die bedeckende Decidua ist wesentlich dünner; eine scharfe Abgrenzung dieses Abschnitts nach oben besteht jedoch nicht, auffallende Unterschiede der Structur sind nicht erkennbar. Die Wanddicke hinten ist überall ziemlich gleich, geringer als vorne (0,8 cm); die ganze Wand zeigt einen sehr lockeren, leicht in Lamellen trennbaren Aufbau.

Ein wohl ausgebildeter männlicher Fötus liegt mit dem Steiss nach unten in der Fruchtblase: Steissnackenlänge 7,2 cm; in gestrecktem Zustande 12,2 cm.

Maasse:	Orificium externum-Fundus (aussen gemessen)	13,5 cm
	Grösster Sagittaldurchmesser . . .	8 „
	Orificium externum-internum . . .	4,4 „
	Portio vaginalis	V. 0,5 H. 1,1 cm
	Dicke der Portio	V. 1,0 H. 0,8 „
	Dicke Mitte des Cervix	0,8 1,2 „
	Dicke Mitte des Corpus	1,2 0,8 „
	Dicke der Placenta	1,4 } an der dicksten Stelle
	Dicke der Decidua	0,5 }

Mikroskopisch macht sich bei Betrachtung der Schnitte, welche in Celloidin eingebettet die ganze Umgebung des Orificium internum vorne und hinten umfassen, bei schwächster Vergrösserung (Zeiss a) eine ganz leichte Erweiterung des mit Cervixschleimhaut ausgekleideten Canals an seinem oberen Ende geltend, so dass dort der Durchmesser 5 mm gegen 3 mm weiter unten beträgt; zugleich zeigt die oberste Partie der Cervixschleimhaut mit den enthaltenen Drüsen eine Verziehung nach oben und aussen, ja einzelne der letztern schauen direct nach oben ins Cavum uteri hinein. Die mikroskopische Grenze der Schleimhäute findet sich da, wo die innere Contur fast rechtwinklig umbiegend in die horizontale Richtung übergeht, sowohl vorne als hinten findet sich an dieser Stelle eine schon makroskopisch sichtbare kleine

Cyste; die nähere Betrachtung bei starker Vergrösserung zeigt — ganz ähnlich wie bei Präparat 1 —, dass sie hervorgegangen sind aus dilatirten Uterindrüsen; das beweist das nicht sehr hohe, regelmässige cylindrische Epithel mit stäbchenförmigem, die Mitte derselben einnehmenden Kerne, der Inhalt, welcher nicht aus zähem Cervixschleim besteht, sondern aus Detritus und rundlichen Klumpen einer durch Eosin glänzend roth gefärbten, fast hyalinen Masse, augenscheinlich einem Secretions- oder Zerfallsproduct des Epithels; dieselbe Gerinnungsmasse findet sich auch in den Drüsen der Corpusmucosa höher oben, auch in der Decidua serotina; wahrscheinlich ist sie identisch mit der „Uterinmilch" der Autoren.

Nach innen und unten von diesen beiden Cystchen finden sich acinöse, mehrfach ausgebuchtete Cervixdrüsen mit hohen, palissadenartigen Epithelien, die den Farbstoff nur schwach angenommen haben und den Kern an der Basis tragen; die Falten des Arbor vitae und die dazwischen gelegenen grösseren Krypten beginnen erst weiter unten. Ganz scharf ist die Grenze der Schleimhäute insofern nicht, als in der Tiefe derselben einige langgezogene, schmale, unverzweigte Uterindrüsen noch unter die obersten Cervixdrüsen nach unten reichen; an anderen Schnitten wieder finden sich auch nach der inneren Oberfläche der Schleimhaut zu typische Uterindrüsen jenseits der obersten Cervixdrüsen. Es hat also ein zackiges Ineinandergreifen der Schleimhäute stattgefunden.

Die Dicke der Mucosa cervicis beträgt 1,3—2 mm, die Mucosa corporis ist im Gegensatz hierzu viel dünner, von 0,8 mm dicht oberhalb des Endes der Cervixschleimhaut rasch abnehmend auf 0,36—0,45 mm (Ocularmikrometermessung). Die decidualen Veränderungen sind in ihr noch merkwürdig wenig ausgesprochen, sie beschränken sich in dem untersten Abschnitt auf die Drüsen, welche ausserordentlich lang ausgezogen, zum Theil dilatirt und sägeförmig sind. In den oberflächlichen Drüsen ist das Epithel niedrig, in Abstossung begriffen, schlecht gefärbt, in den tieferen so gut wie unverändert.

Das Oberflächenepithel ist im Cervix das bekannte palissadenartige, mit basalstehenden Kernen; solches Epithel sieht an einigen Schnitten auch noch nach oben in die erweiterte Uterushöhle hinein; in der Höhe der Umbiegungsstelle geht es ganz allmälig in ein ebenfalls noch hochcylindrisches Epithel über, dessen Kerne jedoch regelmässig stäbchenförmig und in der Mitte der Zellen angeordnet sind, wie bei dem gewöhnlichen Epithel der Corpusmucosa; nach oben hin wird es dann immer niedriger, schliesslich ganz platt und hört endlich auf.

Hochcylindrisches Epithel findet sich also noch an Stellen, wo die Schleimhaut dem Charakter und der Anordnung der Drüsen, sowie der

Beschaffenheit der darüber befindlichen Wandung nach zweifellos Körperschleimhaut ist.

Ebenso wenig wie das Epithel erlaubt das Stroma eine ganz scharfe Abgrenzung; der Uebergang von dem derbfaserigen, dem fibrillären Bindegewebe nahestehenden Cervixbindegewebe, in das der Corpusmucosa ist ein ganz allmäliger; auch das letztere besteht fast nur aus schmalen, langgezogenen, der Oberfläche parallel liegenden Spindelzellen, an denen der Protoplasmaleib nicht zu erkennen ist; von Deciduazellen ist also noch keine Rede; an der Hinterwand beginnen dieselben erst dicht am unteren Ende der Placenta, wo die Reflexa sich erhebt; eine eigentliche „Compacta" ist noch nicht gebildet.

Im Parenchym der Uteruswandung ist die Trennung zwischen Cervix und Corpus sehr gut möglich: der horizontale, nach dem Urtheil des unbewaffneten Auges dem Corpus uteri angehörende Schenkel der Schnitte, besteht fast nur aus Muskelbündeln in Lamellenanordnung; es finden sich sowohl längs- als quergetroffene Lamellen; die Richtung der Fasern in einer einzelnen Lamelle ist im Grossen und Ganzen eine gleichartige. In dem absteigenden Aste der Schnitte dagegen, der makroskopisch dem Cervix angehört, ist das Gewebe sehr viel ärmer an Muskelfasern, die wirr mit einander verfilzt sind; nur dicht unter der Schleimhaut und an der Peripherie strahlen compactere Massen der Muskulatur von oben her herein. In der Höhe des Orificium internum findet sich eine reichliche Anhäufung quergetroffener Muskelbündel; weiter unten lässt sich eine gesetzmässige Anordnung der Muskelzüge nicht erkennen, abgesehen davon, dass an der Peripherie die längs gerichteten Bündel überwiegen und von hier aus theilweise allmälig nach dem Innern des Cervix und der Portio ausstrahlen; die Spitze der letzteren ist fast frei von Muskelfasern.

Zwischen den dicht über dem Orificium internum und den höher oben gelegenen Theilen der Wandung ist mikroskopisch ein deutlicher Unterschied nicht vorhanden; dagegen ist sehr auffallend das ungemein häufige Vorkommen von längsgetroffenen Muskelbündeln mit stark ausgesprochenem, wellenförmigem, manchmal fast zickzackförmigem Verlauf und zwar in allen Theilen der Wandung, eine Erscheinung, welche bei keinem einzigen der übrigen schwangeren Uteri beobachtet werden konnte.

Der zuletzt erwähnte Befund, zusammengehalten mit der wenn auch geringfügigen Auseinanderziehung des Orificium internum, macht es sehr wahrscheinlich, dass bei der Patientin in der Agone Wehen eingetreten sind. Diese Vermuthung wird zur Gewissheit, wenn wir bedenken, dass der Tod durch einen Bluterguss im Gehirn eintrat und uns der experimentell erhärteten Thatsache erinnern, dass durch Reizung des Central-

nervensystems Uteruscontractionen ausgelöst werden können. Auf diese Weise ist auch das Vorhandensein eines vollständig ausgebildeten unteren Uterinsegments in dem bei Präparat 2 erörterten Sinne — nur mit dem Unterschied, dass hier die auch in der Norm thätige Kraft der Wehen in Wirksamkeit trat — vollständig erklärt. Dass dieses untere Uterinsegment zunächst nur an der Vorderwand zur Ausbildung kam, ist etwas ganz Gewöhnliches und stimmt mit den Angaben der meisten Autoren überein. Ich will übrigens nicht in Abrede stellen, dass auch die Conservirung des Präparats in hängendem Zustand auf die Dehnung eines Abschnitts der Uteruswand oder wenigstens auf die Erhaltung der Nachweisbarkeit derselben von einigem Einfluss war; ausschlaggebend kann dies Moment nicht gewesen sein, denn sonst müsste doch auch an der Hinterwand das Gleiche zu beobachten gewesen sein. Ueberdies wurde schon bei Besprechung des Präparats 2 angedeutet, dass, selbst wenn die gemachte Annahme zutrifft, trotzdem dieser Befund für die besondere, in einer geringeren Cohärenz der einzelnen Muskellamellen bestehende Beschaffenheit des unteren Uterinsegments sprechen würde.

Das hier beim Uterus des IV. Monats bestehende untere Unterinsegment ist aber gerade so wie das bei Präparat 2 und 3 im II. bis III. Monate geschilderte, ganz zweifellos ein Theil des Uteruskörpers: denn es liegt oberhalb eines 4—5 cm langen Cervix, oberhalb eines nach allen auch für den nicht schwangeren Uterus zutreffenden Kriterien bestimmten Orificium internum. Ich mache nur noch einmal auf die völlige Uebereinstimmung der makro- und mikroskopischen Befunde aufmerksam und hebe hervor, dass man besonders bei Betrachtung mit schwacher Vergrösserung keinen Augenblick im Zweifel sein konnte, wo die Cervixschleimhaut aufhörte und die Uteruskörperschleimhaut begann; das Verhalten der Drüsen und die ganze Anordnung der Gewebselemente bewirkte dies, obgleich nach dem oben Gesagten die einzelnen mikroskopischen Details einen allmäligen Uebergang darboten.

Auf einen an sich nebensächlich erscheinenden Befund muss ich hier noch näher eingehen, nämlich auf das Verhalten des Cervicalschleims, welcher im Allgemeinen scharf am Orificium internum abschnitt und nur an der Hinterwand einen schmalen bis zur Reflexa reichenden Streifen in die Corpushöhle entsandte. Der Befund von zähem Schleim in einem Bezirk oberhalb des „Müller'schen Ringes", dessen Identität mit dem Os internum anatomicum aus meinen Untersuchungen aufs Neue hervorgehen wird, wurde nämlich mehrfach als Beweis der Zugehörigkeit dieser Gegend zum Cervix herangezogen, so besonders von Marchand und Küstner.

Marchand sagt [1]): „Derselbe (d. h. der trichterförmige Abschnitt

[1]) Arch. f. Gyn. XV. S. 173.

des Cervix, welcher angeblich während der Schwangerschaft, hier bei einer I-para im VII. Monat, in die Eihöhle mit einbezogen werden soll) ist auch nicht zu verwechseln mit einer Ausdehnung des Cervix während der Geburt, wie sie von Müller abgebildet ist, denn der ganze Raum zwischen Eihäuten und Wand stellt stets nur einen schmalen mit glasigem Schleim gefüllten Spalt dar.“ Nicht immer liegen die Verhältnisse so einfach wie bei meinem Präparate, wo es jedem unbefangen Urtheilenden klar ist, dass der zähe Cervixschleim vor der Erhärtung, die ja nicht auf einen Schlag geschieht, in dem hängenden Organ einfach der Schwere folgend, an der tiefsten Stelle übergeflossen ist und diese war eben an der hinteren, infolge der Placentaranheftung schwereren Seite. Der Befund von Schleim an einem bestimmten Orte beweist also noch lange nicht, dass derselbe dort entstanden ist.

Küstner[1]) sagt zwar in Beziehung auf seinen dem VI. Monat entstammenden Uterus: „Dass nun wirklich erst so weit innen in dem Cavum des Uterus (nämlich 2 cm oberhalb des Orificium internum) die Decidua inserirt, und nicht etwa an dem unteren Uterinsegment abgetrennt ist, darauf sind wir 1. hingewiesen durch den fest adhärirenden Schleim, der, wenn er nach Abtrennung der Eihäute erst in das untere Uterinsegment hineingeflossen wäre, sich leicht von der Wand hätte abspülen lassen.“ Ich kann dem gegenüber versichern, dass bei meinem Präparat, bei welchem zweifellos der Schleim erst nachträglich in das Cavum corporis gelangt ist, seine Entfernung durch blosses Abspülen nach der Erhärtung durchaus nicht möglich, sondern sogar mit der Pincette ohne Verletzung der Mucosa kaum zu bewerkstelligen war, und ich möchte darauf aufmerksam machen, dass auch Küstner seinen Uterus erst sah, nachdem derselbe nach vorheriger Härtung in Müller'scher Flüssigkeit schon mehrere Tage in Alkohol gelegen hatte. Die äusseren Verhältnisse waren also ganz gleich wie bei mir und es geht hieraus unzweifelhaft hervor, dass das aus dem Verhalten des Schleims hergenommene Argument hinfällig ist[2]).

---

[1]) Arch. f. Gyn. XV. S. 394.

[2]) Es lässt sich im Gegentheil sogar aus dem Verhalten des Schleims beweisen, dass die betreffenden Personen vor dem Tode gekreisst haben, was von beiden Autoren immer bestritten wurde. Marchand's oben wörtlich angeführte Bemerkung lässt keinen Zweifel, dass sich die Angabe bezüglich des Schleims auf die ganze Peripherie seines aus dem Cervix entstandenen Trichters bezieht; er giebt nun weiter selbst an, dass die Hinterwand desselben von zweifelloser, unveränderter Cervixschleimhaut, die Vorderwand dagegen mit Decidua ohne Oberflächenepithel ausgekleidet war. Auch Küstner beschreibt (l. c. S. 395) von der fraglichen schleimbedeckten Stelle eine typische Decidua vera „mit recht niedrigem Epithel, dessen Zellen stark körnig

7. Uterus gravidus mens. IV.—V. Gemini. Das von Hofmeier in „Die menschliche Placenta“ ausführlich beschriebene Präparat. Todesursache: Sturz aus dem Fenster.

Der bei Hofmeier Tafel I u. II abgebildete Uterus ist frontal eröffnet; die Wanddicke des Corpus uteri ist überall ziemlich gleich; dem Verhältnisse der Portio nach entstammt das Präparat einer Pluri-

---

getrübt, dessen Zellgrenzen nicht immer deutlich von einander unterscheidbar sind; Dicke 2—3 mm, bequem ist eine obere compacte Schicht von einer ampullären und Fundalschicht zu trennen.“ Die von Küstner gemachte Annahme, dass „diese Undeutlichkeit der Epithelien vielleicht Folge der langen Maceration war“, ist mit Rücksicht auf die vollständig einwandsfreie Behandlung des Präparats mit Müller'scher Flüssigkeit, die niemals hochcylindrische Epithelien in „recht niedrige“ verwandeln kann und überhaupt nicht „macerirt“, sondern ausgezeichnet conservirt, nach dem in der Einleitung Gesagten ebenfalls hinfällig. Es scheint also wirklich Decidua in dem fraglichen Abschnitt vorhanden gewesen zu sein, und wenn Küstner vorher von Falten des Arbor vitae spricht, die sich in demselben verfolgen liessen, so lag vielleicht eine ähnliche Verschiedenheit zwischen vorderer und hinterer Wand vor, wie in Marchand's Präparat. Dann wäre es für Küstner's Fall ebenso selbstverständlich, wie für letzteren, dass der hinteren Wand des Trichters zäher Schleim anhaftete; war aber wirklich auch vornen zwischen Eihäuten und Decidua vera Schleim vorhanden — und die Angaben beider Autoren lauten darüber ja ganz bestimmt —, so konnte er erst nachträglich dorthin gelangt sein. Denn eine ausgebildete Decidua vera — mag sie nun entstanden sein, wie sie will — producirt eben keinen Cervixschleim. Man braucht aber nur einen Blick auf Marchand's Figur 1 zu werfen, um sich sofort darüber klar zu werden, dass bei der dargestellten Hinaufziehung der hinteren Cervixwand Schleim aus dem Cavum cervicis zwischen die entweder losgelösten oder noch nicht fest verklebten Eihäute (letzteres bei einem Uterus des VI.—VII. Monats durchaus keine Unmöglichkeit) und die Uteruswand hinaufgepresst werden kann. Welche andere Kraft, als die der Wehen, soll aber den zähen Schleim nach oben dislocirt haben? Wachsthumsvorgänge doch nicht, denn es wurde ja eben keine schleimproducirende Cervixschleimhaut an der strittigen Stelle gefunden; es bliebe nur der Secretionsdruck übrig, der aber doch sicher das Entweichen des Schleims nach der Vagina mit ihrem niedrigeren Druck viel eher als nach oben veranlassen muss. Wir sehen also, dass die objective Verwerthung eines ganz nebensächlichen Befundes zu demselben Schlusse führt, der schon bald nach dem Bekanntwerden der betreffenden Präparate von vielen Seiten gezogen wurde. Dabei sehe ich ganz von der Anamnese ab; schon Pestalozza[1]) bemerkt bezüglich Marchand's Präparat sehr richtig, dass die Todesursache (Meningitis) keine derartige sei, dass sie Uteruscontractionen in der Agone ausschliessen lasse. Das Gleiche gilt für Küstner's hier besprochenen Fall, in dem acute Anämie den Exitus herbeiführte.

[1]) l. c. S. 186.

para; der feste Ansatz des Peritoneum findet sich vornen und hinten etwa 1½ cm oberhalb des Orificium internum; auch makroskopisch ist ein deutlicher Unterschied zwischen der Gewebszeichnung oberhalb und unterhalb desselben erkennbar. Der ganze Uterus ist 17 cm lang, der Cervix 2,8 cm lang, 2 cm dick; die Wanddicke im Corpus 0,5—0,8 cm.

Ueber den mikroskopischen Befund heisst es l. c. S. 6: „Zunächst mag hervorgehoben sein, dass die Bildung der Decidua genau bis zu der fast rechtwinkligen Uebergangsstelle in den Cervicalcanal ging und von hier an die feste, allerdings ihrer Epithelien beraubten Cervixschleimhaut mit ihren charakteristischen Drüsen begann." Die Decidua war wohl ausgebildet, wenn auch ihre Zellen im Ganzen kleiner dicht oberhalb des Orificium internum, als höher oben, das Oberflächenepithel war an einigen geschützt liegenden Stellen erhalten in seiner cylinderförmigen, etwas abgeplatteten Gestalt (cf. Fig. 7 bei Hofmeier).

Hierzu ist für unsere Zwecke noch nachzutragen, dass auch in den Schnitten (die ich selbst mehrmals durchgemustert habe)[1]) zwischen den Wandungen oberhalb und unterhalb der makroskopisch als Orificium internum aufgefassten Stelle sehr deutliche Unterschiede vorhanden sind und die Grenze zusammenfällt mit derjenigen der Schleimhaut; oberhalb Muskellamellen, im Wesentlichen längs gerichtet und mit Längsspalten dazwischen, unterhalb ein dichtes Gewirr regellos verflochtener, kurzer Muskelzüge mit reichlichem Bindegewebe. Der Uebergang der Schleimhäute findet in der Weise statt, dass die Decidua an Dicke abnimmt und gerade an der Stelle, wo auch in der Wandung Cervixparenchym beginnt, aufhört; der Uebergang selbst macht sich im Bereich eines mikroskopischen Gesichtsfeldes bei schwacher Vergrösserung (Zeiss, Oc. 2, Obj. D.D.).

8. Uterus gravidus mens. V. Sammlung N.S. Nr. 17.

Pluripara, Hypertrophie der prolabirt gewesenen Portio vaginalis. Der Uterus ist so schlecht conservirt, dass nur die grob anatomischen Verhältnisse verwerthbar sind.

Fötus 22 cm lang, in normaler Haltung, Placenta an der Hinterwand; das Organ ist durch Sagittalschnitt eröffnet; Portio vaginalis colossal vergrössert, 5,5 cm lang; der supravaginale Theil 3 cm; die Plicae palmatae sind deutlich erkennbar und hören da auf, wo sich der Canal des Cervix plötzlich zum Cavum uteri erweitert und sich auch der äusseren Contur nach der Gebärmutterhals scharf von dem Corpus absetzt; in letzterem liegt überall die Muskulatur nackt zu Tage, die Decidua ist verschwunden. Der feste Peritonealansatz ist vorne etwas über 2 cm, hinten 1 cm oberhalb des oberen Endes des Cervicalcanals; der Cervix ist dünn

[1]) Das Präparat selbst, sowie die mikroskopischen Schnitte wurden von Herrn Prof. Hofmeier der Würzburger Sammlung einverleibt.

ausgezogen, die Uteruswand darüber etwas dicker, 1 cm, im Fundus $^1/_2$ cm messend.

9. Uterus gravidus mens. V. Sammlung N. S. Nr. 4.

Klinisches unbekannt; das ganze Präparat ist stark geschrumpft und ebenfalls nur makroskopisch brauchbar.

Der Beschaffenheit des Cervix und dem Aussehen der Portio nach einer I-para angehörig; der Uterus ist sagittal durchschnitten, der 25 cm lange Fötus herausgenommen. Die Uterushöhle stellt ein Ovoid mit sehr dünnen (0,3—0,6 cm) Wandungen dar; demselben hängt unten ein 4,3 cm langer, schlanker Cervix an, der Uebergang ist der innern und äussern Contur nach ein ganz schroffer; das Corpus ist anteflectirt, die Uebergangsstelle zum Cervix springt vorne als scharfer Sporn vor, hinten mehr als ein abgerundeter Wulst; Wanddicke des Cervix 1,0 cm.

Die feste Anheftung des Peritoneum ist vorne 3,3 cm oberhalb des Orificium internum, hinten ist sie nicht mehr bestimmbar.

10. Uterus gravidus mens. VI. Sammlung N. S. Nr. 3.

Klinisches unbekannt; der Uterus einer Pluripara, das Orificium externum klafft breit, ein Theil der von zahlreichen Retentionscystchen durchsetzten Cervixschleimhaut ist sichtbar. Der Uterus ist durch einen Sagittalschnitt vorne, der nicht bis zum Cervix herabreicht, geöffnet. Das Kind liegt in I. Schädellage, ist 27,5 cm lang, Kopfumfang 22,5 cm. Der Uterus ist anteflectirt, der Cervix vorn und seitlich durch eine Furche gut vom Körper abgesetzt, hinten nicht so scharf; Länge des Cervix aussen gemessen vorn 3 cm, hinten 2,5 cm. Die Placenta sitzt der hintern Wand des Uterus an; am Boden des letztern sieht man eine rundlich-sternförmige, einer Analöffnung ähnliche Oeffnung von 0,8 cm Durchmesser; die Eihäute sind offenbar künstlich oberhalb derselben vorn zum Theil abgelöst und zurückgeschlagen, so dass man von oben in den Canal hineinblicken kann, in dem man Längs- und Querfalten erkennt; es wird nun der Schnitt in der Vorderwand verlängert bis zur Portio und vorsichtig ein schmales Stück vorne für mikroskopische Untersuchung ausgeschnitten; man kann jetzt erkennen, dass die ziemlich stark gewucherte, derbe, faltenreiche Cervixschleimhaut bis zum oberen Rande des Canals reicht, dessen Oeffnung man von oben erblickt hat; dicht an diesem Rande beginnt die lockere, leicht zerreissliche Decidua; die Eihäute sind bis unmittelbar an den Rand der Oeffnung verklebt (wo sie nicht schon künstlich getrennt sind); beim Abziehen spannen sich feine Fäserchen an, stellenweise ist die ganze Decidua im Zusammenhang mit den fötalen Eihäuten gerade am Rande der Oeffnung abgerissen; als einen Trichter kann man letztere nicht bezeichnen, vielmehr gehen die Wände zunächst steil nach abwärts, in der Mitte zeigt der Canal dann

eine spindelförmige Erweiterung; seine Länge beträgt 3 cm; an dem ausgeschnittenen Stück erscheint der Uebergang vom Cervix zum Corpus als scharf vorspringender Sporn, auf dessen Höhe der Uebergang der Schleimhäute stattfindet. Auch die Wandungsunterschiede sind auf dem Sagittalschnitt sehr deutlich; oberhalb der Oeffnung ist das Gewebe lamellär, locker, mit der Pincette leicht auseinanderzuziehen, unterhalb compact, derb, von netzförmiger Anordnung und hellerer Farbe. Eine typische Anordnung der Faserungen ist nicht erkennbar.

Die Blase ist entfernt; der feste Peritonealansatz ist vorne 3 cm, hinten 2 cm oberhalb des Orificium internum; die Uteruswand ist überall ziemlich gleich dick, 0,5—0,7 cm. Cervixwand 1 cm, Portio vaginalis vorne 0,5 cm, hinten 1,3 cm lang.

Mikroskopisch (aufgeklebte Paraffinschnitte, vergl. Tafel II, Fig. 1 u. 2): Die Wandung besteht in dem horizontalen Schenkel der Präparate fast nur aus Muskelgewebe in parallel angeordneten Lamellen, die zum Theil längs-, zum Theil quergetroffen sind; der absteigende Ast zeigt dicht verfilztes Gewebe, in dem sehr viel weniger Muskelfasern überhaupt vorhanden und in durchaus unregelmässiger Weise angeordnet sind.

Das Chorion ist noch in inniger Verbindung mit der 2—3 mm dicken Decidua, bis auf eine Entfernung von etwa 2 mm (Fig. 1c) von der Umbiegungsstelle der inneren Contur. Streckenweise ist eine Trennung innerhalb der Spongiosa der Decidua erfolgt, aber das Chorion ist vermittelst des gut ausgebildeten, mehrschichtigen „Ektoderms des Chorion laeve“ überall im festen Zusammenhang mit der Compacta geblieben. Diese letztere, mit schönen, grossen Deciduazellen ausgestattet, setzt sich fort bis genau zur Umbiegungsstelle (d), wo sie mit abgerundetem Rande endigt. In den Septen der Spongiosa sind die Deciduazellen als solche nicht schön ausgebildet, d. h. es ist der Zellleib der parallel gelagerten, spindeligen Kerne kaum zu erkennen; etwa in derselben Höhe, wo die Compacta aufhört, macht das so gebildete ziemlich dichte Gewebe einem anderen Platz, gebildet aus reichlichem, lockeren, fibrillären Bindegewebe, in dem ganz regellos spindelige schmale Kerne vertheilt sind; zugleich hören die parallel der Oberfläche verzogenen Drüsenlumina auf; mit anderen Worten, es beginnt da, wo makroskopisch das Orificium internum angenommen werden musste, Cervicalgewebe ebenso in der Schleimhaut, wie in der Wandung; etwas unterhalb ist eine kleine Strecke hochcylindrischen Oberflächenepithels erhalten.

Nach dieser ziemlich scharfen histologischen Grenze zwischen ausgebildeter Decidua und Cervixmucosa folgt nach abwärts eine 3—4 mm lange Strecke der letzteren ohne jegliche deciduale Veränderung; hier findet sich dann der erste Querschnitt einer Falte des Arbor vitae (e), etwa 2 mm hoch, nach abwärts gerichtet; während am Fuss dieser Falte

und in der sie tragenden, über 1 mm dicken Schleimhaut keinerlei Veränderungen bemerkbar sind, indem sich hier nur gewöhnliches, lockeres, fibrilläres Bindegewebe findet, trägt die Spitze dieser Falte deutliche Deciduazellen mit bläschenförmigem Kern und grossem, lichtem Protoplasmaleib, zum Theil concentrisch um Gefässlumina angeordnet, wie so häufig in der Decidua vera corporis. Weiter nach abwärts ist die Cervixschleimhaut stark gewuchert, $^1/_2$ cm dick, sie zeigt aber zunächst keine decidualen Veränderungen mehr, auch die Epithelien der reichlich vorhandenen Drüsen sind ganz unverändert; das Oberflächenepithel fehlt hier. Die Krypten und drüsigen Einsenkungen sind so reichlich entwickelt, dass die Oberfläche ein vollkommen zottiges Aussehen gewinnt; in der Mitte des ganzen Canals begegnet man dann wieder einem Faltenquerschnitt (f), in dessen Spitze sich wieder typische Deciduazellen finden, die hier ein schönes Mosaik mit wenig Intercellularsubstanz bilden; sie sind rundlich, polygonal, zum Theil zweikernig, die Kerne gross, bläschenförmig; in der Tiefe ist auch hier das Gewebe nicht verändert; derartige Faltenquerschnitte, die an der Spitze die schönsten Deciduazellen tragen, finden sich nun bis (g) nicht ganz 1 cm oberhalb des Beginnes des geschichteten Plattenepithels (h), also an einer Stelle, welche bei dem erwähnten breiten Klaffen des Orificium externum schon im VI. Monat der Schwangerschaft frei in die Scheide hereinsah. Von diesem Bezirk stammt die mikroskopische Abbildung (Fig. 2) bei starker Vergrösserung, welche gewiss keinen Zweifel über die Identität der beschriebenen Gebilde mit echten, rechten Deciduazellen lässt.

Die ausgeführten Messungen mit dem Ocularmikrometer ergaben beispielsweise:

Zelle	Kern
22 μ	12 μ
32 : 22 „	7 : 10 „
30 : 21 „	12 „
24 „	12 „
20 „	9 „

Da in der Tiefe sich reichlich verzweigende Cervixdrüsen mit typischem Epithel und Inhalt die Schleimhaut spongiös erscheinen lassen, so entsteht eine Strecke weit eine oberflächliche Aehnlichkeit mit einer Decidua vera. Bemerkenswerth ist der starke Blutreichthum des Cervix; insbesondere die tiefen Abschnitte desselben sind so mit prallgefüllten Gefässen durchsetzt, dass sie in vollkommen cavernöses Gewebe verwandelt erscheinen.

Als das wesentliche Ergebniss dieses Präparats betrachte ich den zum ersten Mal einwandsfrei erbrachten Nachweis decidualer Veränderungen im Cervicalcanal. Ich muss darauf noch im Zusammenhang

zurückkommen; nur das möchte ich schon hier hervorheben, dass es sich entschieden um einen seltenen Ausnahmefall handelt, und dass auch abgesehen davon der Befund der ganzen Sachlage nach keinesfalls für die Einbeziehung des Cervicalcanals ins Cavum uteri verwerthet werden kann.

11. Uterus parturiens der ersten Geburtsperiode (das von Hofmeier auf dem VI. Congress deutscher Gynäkologen zu Wien 1895 demonstrirte Präparat S. 621 der Buchausgabe).

II-para, Anfang des IX. Schwangerschaftsmonats. Placenta praevia lateralis; combinirte Wendung auf 1 Fuss bei für 1 Finger durchgängigem, im Uebrigen erhaltenem Cervix; sehr geringe Wehen, Tod an Anämie.

Der Uterus hat im Allgemeinen die Formen bewahrt, die ihm das während der Härtung enthaltene Kind aufgenöthigt hat; die innere Oberfläche zeigt sehr verschiedene Vorsprünge und Ringwülste, ein „Contractionsring" ist dagegen nicht erkennbar — was bei der geringfügigen vorausgegangenen Wehenthätigkeit auch nicht zu erwarten war. Nennenswerthe Dickenunterschiede der Wandung sind aus demselben Grunde nicht vorhanden.

Die schon von Hofmeier (l. c.) beschriebenen Verhältnisse der an der Hinterwand befindlichen Placenta interessiren hier nicht weiter. Der frontal eröffneten, ovoiden Corpushöhle hängt ein 3 cm langer canalförmiger Abschnitt an; an der Hinterwand findet eine rechtwinklige Umbiegung der Contur von der weiten Höhle in den Canal statt (vergl. Fig. 21 l. c.), an der Vorderwand eine etwas weniger scharfe. Im Cervicalcanal ist ein deutlicher „Stamm des Arbor vitae" nicht zu erkennen, dagegen sehr deutlich die Querfalten des letzteren; dieselben reichen nicht bis zur oberen Oeffnung des Canals, vielmehr ist das obere Ende desselben mit glatter Schleimhaut ausgekleidet; eine sichere Grenzbestimmung ist auf der Schleimhaut nicht möglich für das unbewaffnete Auge; dagegen erkennt dasselbe sehr wohl einen Unterschied der Wandungsbeschaffenheit oberhalb und unterhalb der Umbiegungsstelle: oberhalb lockeres, im Wesentlichen längsgestreiftes, unterhalb compactes, fest gefügtes Gewebe.

Die feste Anheftung des Peritoneum ist hinten 2—2,3 cm von der Umbiegungsstelle entfernt, aber in der gleichen Horizontalen, da die Uteruswandung ganz wagrecht verläuft. Das Peritoneum ist also genau ebenso weit locker angeheftet, als innen die freie, von glatter Decidua überkleidete, von der Placenta nur überdachte Oberfläche reicht; die feste Verwachsung der Placenta mit der Uteruswand beginnt in gleicher Höhe mit der festen Anheftung des Peritoneum. Die Umschlagsfalte des Peritoneum von der Blase befindet sich in der Höhe des Orificium internum, der Blasenscheitel reicht aber beträchtlich höher. Die feste Anheftung des Peritoneum befindet sich 4 cm über der Umschlagsfalte.

Maasse:	Orificium externum-Fundus (aussen) .	23 cm
	Portio vaginalis	V. 0,6 H. 0,7 cm
	Cervix	3 cm
	Wanddicke des Cervix	V. 0,6 H. 1,0 cm

Mikroskopisch wurde sowohl vorne als hinten der ganze Cervix und eine Strecke oberhalb der Canalöffnung untersucht.

Vorne ergiebt sich eine sehr deutliche lamelläre, fast rein muskuläre Structur in dem Gewebe oberhalb der Umbiegungsstelle; die einzelnen Lamellen enthalten Muskelfasern meist nur einer Richtung, längs- und quergetroffene Lamellen wechseln ziemlich regelmässig ab; eine besonders mächtige Schicht von querverlaufenden Bündeln findet sich dicht unter der Schleimhautoberfläche. Auf der Höhe der Umbiegungsstelle ist eine fast ganz scharfe Grenze gegen das darunter liegende dicht verfilzte Gewebe vorhanden, welches sehr wenig Muskelfasern und ausser der Einstrahlung von Längsbündeln in der äusseren Peripherie überhaupt keine typische Anordnung erkennen lässt.

Hinten sind die erwähnten Gewebsunterschiede nicht so scharf, da auch in dem Cervix ziemlich reichliche Muskelbündel vorhanden sind; doch ist in der regellosen Anordnung in letzterer noch ein gutes Unterscheidungsmerkmal gegen den oberhalb des vorspringenden Sporns befindlichen Abschnitt gegeben.

Bemerkenswerth ist der sehr ausgesprochene, wellenförmige Verlauf einzelner Muskelbündel (des Corpus). Bezüglich der Schleimhaut lasse ich zunächst Hofmeier's (l. c. S. 623) hierher gehörige Worte folgen: „Die Oberfläche des Uterus unterhalb der Placenta liess nach dem inneren Muttermund hin deutlich freie Oberfläche und an einem Schnitt eine frei ausmündende, mit Epitheltrümmern gefüllte Drüse erkennen (Fig. 22); ebenso zeigt die der Placenta gegenüber liegende Oberfläche des unteren Segments dicht oberhalb des Orificium internum ein Bild, wie man es niemals an der Decidua serotina sieht: d. h. eine ziemlich mächtige Deciduaschicht mit ganz glatter, leicht gewellter Oberfläche und zahlreichen plattgedrückten, an ihren Epithelstreifen leicht erkennbaren Drüsen (Fig. 23)". Um dem sich etwa erhebenden Einwand, dass die l. c. Fig. 22 abgebildete Drüse eine Cervicaldrüse, das angenommene untere Uterinsegment also mit Cervixschleimhaut ausgekleidet sei, zu begegnen, ist noch hinzuzufügen: An der Hinterwand, unterhalb des Sitzes der Placenta, fällt der mikroskopische Ort des Orificium internum genau mit dem makroskopisch angenommenen, der Spitze des Sporns nämlich, zusammen; die abgebildete Drüse ist dicht oberhalb desselben entnommen, dicht unterhalb desselben finden sich die ersten verzweigten und weitere Cervicaldrüsen mit hohem cylindrischem Epithel; die Schleimhaut oberhalb des Sporns ist allerdings im Zustand weitgehender Nekrobiose (fibrinöser,

bezw. fettiger Degeneration) und unterscheidet sich gerade dadurch ziemlich scharf von der Cervixschleimhaut, die sehr viel besser gefärbt ist und wie gewöhnlich die reichlich enthaltenen Bindegewebskerne ohne Protoplasmaleib wohl erkennen lässt; besonders wird der Unterschied noch verstärkt durch das Verhalten der Gefässe, welche in der degenerirten Decidua prall gefüllt sind (was wohl mit der Nähe der Placenta zusammenhängt), in dem Cervix kaum bemerkbar sind. Unterscheidet sich also die fragliche Schleimhaut scharf von der cervicalen, so ist sie umgekehrt histologisch identisch mit der Schleimhaut, welche sich weiter seitlich unter den noch aufliegenden Eihäuten findet, und die daher sichere Decidua ist: auch dort sind Deciduazellen nicht mehr erkennbar, sondern das Ganze ist in eine streifig-faserige Lage mit prall gefüllten Gefässen verwandelt. Die zweite, dem unteren Uterinsegment weiter seitlich entnommene Abbildung (Fig. 23 l. c.), zeigt am oberen Ende des Schnitts noch das untere Ende der Placenta; die zahlreichen kleinen, die zweifellosen Uterindrüsen umgebenden Zellen stellen nicht etwa die ursprüngliche Deciduazellen dar, die auch hier nicht mehr kenntlich sind, sondern sie sind der Ausdruck einer ziemlich dichten und auffallenden, offenbar secundären Rundzelleninfiltration, die an einigen Stellen sogar zur Bildung kleinster, rundlicher, an Abscesschen erinnernder Herdchen geführt hat. Mit Bezug auf das bei der makroskopischen Beschreibung erwähnte Verhalten des Arbor vitae mag noch hervorgehoben sein, dass auch in den Schnitten die Querschnitte der Arborvitaefalten nicht bis zum Orificium internum heranreichen, sondern sich dazwischen noch ein Stück glatter Schleimhaut findet, die an den erhaltenen typischen Drüsen sicher als Cervixschleimhaut zu erkennen ist.

Mit dem geschilderten Verhalten der Hinterwand stimmt das der Vorderwand auf den Schnitten überein: die unveränderte Cervixschleimhaut reicht bis zur Umbiegungsstelle der Contur, oberhalb liegt die Muskulatur fast nackt zu Tage; an dieser nicht durch die überdachende Placenta geschützten Stelle ist die leicht verletzliche Decidua bei dem gemachten Eingriffe abgestreift worden.

12. Uterus in der III. Geburtsperiode, VIII. Schwangerschaftsmonat (vergl. Fig. 2, S. 34).

Barbara B., I-para im VIII. Monat der Gravidität, wird in tiefcomatösem Zustand aufgenommen. Urin enthält reichlich Eiweiss und metamorphosirte Cylinder. Eihautstich zur Einleitung der künstlichen Frühgeburt bei kaum für den Finger zugängigem Cervicalcanal und „2 cm langer“ Portio vaginalis; nach 22 Stunden Wehen, 4 Stunden später, sobald das Orificium externum erweitert ist, Anlegung des Forceps und

Entwickelung eines 1800 g schweren, frischtodten Kindes. Nachher treten Wehen nicht mehr auf, Versuche, die Placenta durch den Credéschen Handgriff am nächsten Morgen zu entfernen, sind erfolglos; um 2 Uhr Nachmittags stirbt Patientin, ohne wieder zum Bewusstsein gekommen zu sein; die Obduction ergiebt ausser Anderem doppelseitige Nephritis.

Der Uterus enthält Placenta und Eihäute noch und hat sich allenthalben fest an die erstere angeschmiegt, so dass auf dem angelegten Sagittalschnitt nur Spalträume vorhanden sind; die Placenta sitzt vorn und reicht vom Fundus bis unmittelbar zum Orificium internum; sie ist 13 cm lang, 4 cm dick; sie ist also eine Placenta praevia lateralis; obgleich sie noch nicht losgelöst ist, ragt ihr unterer Pol frei über den Muttermund weg, von einer an der Oberfläche vollständig glatten, aber stark durchbluteten Reflexa überzogen.

Die Grenze des 4 cm langen Cervix nach oben (Fig. 2a) ist nicht nur durch das Aufhören der rauhen, blutig durchtränkten, von Plicae palmatae (ohne deutlichen Stamm) besetzten Cervixschleimhaut gegeben, sondern ebenso scharf durch die plötzliche Abnahme der Dicke und die verschiedene Zeichnung der sagittal durchschnittenen Wandung: oberhalb dieser Grenze lamellöser, längsgestreifter, lockerer Bau, unterhalb compactes, sehr viel stärker blutig durchtränktes Parenchym mit netzförmiger Zeichnung; ein Einstrahlen von Längsbündeln ist nur an der Peripherie deutlich. Die Portio vaginalis ist links ziemlich tief eingerissen. Der Cervix hat sich in sehr vollkommener Weise retrahirt, soweit als es die dicht oberhalb ihres oberen Endes befestigte Placenta erlaubte. Während der grösste Theil des Lumens so einen geschlossenen Canal gebildet hat, legt sich der oberste Abschnitt in Form eines Bechers dem unteren Pol der Placenta an; dass dies nicht Folge einer vor der Entbindung geschehenen Erweiterung ist, zeigt der Umstand, dass für die sichtbaren Faltenbildungen die enthaltenen Theile maassgebend sind, so dass z. B. da, wo die Nabelschnur durch den Cervix nach aussen tritt, sich an diesem und seiner oberen Oeffnung die entsprechenden Eindrücke finden. Beweisend aber ist der unten geschilderte Befund intacten Oberflächenepithels in dem „Becher" (g).

Die Eihäute sitzen bis zum oberen Ende des Cervicalcanals vollkommen fest an, und zwar rings herum; die Loslösung kann nur unter Zerreissung von sich anspannenden Fädchen bewerkstelligt werden. Die Eihäute wurden also gerade im Orificium internum an der hinteren Wand durchrissen, die blutig durchtränkten Randreflexa, bezw. ein kleines, zwischen Chorion und Reflexa befindliches Hämatom sind in Form eines kleinen, der Placenta sich anschmiegenden Läppchens nach oben geschlagen.

Die Umschlagsfalte des Peritoneum befindet sich vorn 1 cm unterhalb des Orificium internum, die feste Anheftung des Peritoneum 3 cm oberhalb; daselbst findet sich ein grosses, venöses, eine Strecke weit sondirbares Gefäss. Hinten ist die feste Anheftung des Peritoneum 2 cm oberhalb des Orificium internum in der Mittellinie, seitlich rasch höher nach oben rückend.

In der Wanddicke finden sich beträchtliche Unterschiede: während der Cervix vorne 2 cm, hinten 2,4 cm misst, findet man dicht oberhalb des Orificium internum vorne 0,6 cm, hinten 0,8 cm; dieses Maass bleibt dann bis zur festen Peritonealanheftung, von da an beginnt nach oben eine allmälige Dickenzunahme bis zu 2,2 cm vorne, 2 cm hinten. Ein vorspringender Contractionsring ist nicht vorhanden.

Fig. 2. Glaspause von Präp. 12. $^1/_2$ nat. Grösse.

a Orific. int. vorne. a' hinten. b Umschlagsfalte des Perit. c Feste Anheftung des Perit., c' hinten. d Placenta. e Zwischen Uteruswand und Placenta entstandener Spalt. f Stelle, wo die Placenta noch fest verwachsen ist. g Durchblutete Randflexa. h Grenze zwischen Placenta und Uteruswand.

Orif. externum-Fundus
(aussen) . . . . 19 cm
Portio . . . . . V. 0,5 H. 1,6 cm

Mikroskopisch finden wir in der Wandung oberhalb des makroskopisch angenommenen Orificium internum lockere, zum Theil quer zum Theil längsgetroffene parallel verlaufende Muskelbündel. In einer Lamelle sind die einzelnen Fasern gleich gerichtet; ausgesprochen „welliger" Verlauf der Längsbündel; fast genau in der Höhe der Schleimhautgrenze hört die Möglichkeit, bei schwächster Vergrösserung einzelne Muskelzüge in ihrem Verlauf zu verfolgen, auf, und es erscheint fast compactes, gerade an der Grenze stark blutig durchtränktes Gewebe; erst bei mittlerer Vergrösserung lassen sich einzelne Muskelfaserzüge hier unterscheiden, ohne gesetzmässige Anordnung und weit zurückstehend gegen das Bindegewebe; auffallend ist nur eine besonders schön ausgebildete Schicht longitudinaler Muskeln dicht unter der Schleimhaut, zum Theil in diese ausstrahlend, so dass dilatirte Cervixdrüsen noch innerhalb derselben liegen.

Die Decidua reflexa, welche die freie Fläche der Placenta überdeckt, ist in ein faserig-streifiges, schlecht gefärbtes Gewebe verwandelt, in welchem ausser Rundzellen keine zelligen Elemente erkennbar sind; das Gleiche gilt von der Decidua serotina und vera dicht am Rande der Placenta; hinter dem Winkel, den der freie Rand der Placenta mit der Uteruswand bildet, findet sich ein weitmaschiges Netz offenbar ehe-

maliger Drüsen mit dünnen, stark verzerrten Septis. Nach unten zu folgt auf der Uteruswand eine 2 mm lange Strecke ausgesprochen decidualen Gewebes: eine Compacta aus locker an einander liegenden Deciduazellen mit wenig Zwischensubstanz, darüber langgezogene Drüsen mit abgeplatteten Epithelien; dann beginnt ziemlich plötzlich cervicales Gewebe mit weiten, buchtigen Drüsen und einem Stroma, das reich an derben Bindegewebsfibrillen und gut gefärbten länglichen Kernen ist, deren Zellkörper nicht erkennbar sind; darauf sitzt zum Theil ein wohl erhaltenes, hochcylindrisches Oberflächenepithel.

Auf der hinteren Wand reicht das eben charakterisirte Cervicalgewebe so dicht an die Eihäute heran, dass man in einem Gesichtsfeld bei starker Vergrösserung (Zeiss, Oc. 2, Obj. D. D.) oben noch den untersten Zipfel der Eihäute, unten die oberste Spitze des cylindrischen Cervixepithels einstellen kann; die dazwischen gelegene, 0,54 mm (Ocularmikrometer) lange Strecke besteht aus nicht genau definirbarem, ausgezerrtem, schlecht gefärbtem Gewebe.

Das Präparat zeigt also in schönster, wie mir scheint vollständig einwandfreier Weise am kreissenden, zum Theil entbundenen Uterus das Vorhandensein eines gedehnten Wandungsabschnittes, der dem Körper angehören muss, da die Eihäute, vorn sogar die Placenta, fest mit ihm verwachsen (letztere nicht etwa blos secundär verklebt) sind. Dass dieser Theil nach oben so wenig scharf, namentlich nicht durch einen Contractionsring, abgegrenzt ist, lässt sich leicht verstehen aus dem Umstand, dass die Wehenthätigkeit des Organs intra vitam eine sehr beschränkte war. Der Kopf des schlecht entwickelten Kindes passirte leicht den Cervix, die Ueberwindung der Dammgebilde wurde dem Uterus durch den Forceps erspart; nach der Geburt des Kindes traten Wehen nicht auf. Trotzdem hatten schon die eröffnenden Wehen eine Ausziehung eines unteren Theiles der Corpuswandung bewirkt, am ausgesprochensten unterhalb der festen Anheftung des Peritoneum; und im Gegensatz zum Cervix und den oberen Theilen des Corpus hat sich diese Partie nachträglich nicht (oder wenigstens in sehr viel geringerem Grade) re- oder contrahirt, ein Unterschied, welcher bezüglich des Corpus durch den Inhalt nicht bedingt sein konnte, da ja die Placenta vom Fundus bis zum Os internum reichte. Die Wehenlosigkeit als solche nach der Entbindung des Kindes im Sinne der Aeusserungen Zweifel's auf dem Wiener Congress zur Erklärung heranzuziehen, geht nicht an: sie würde einen am ganzen Uteruskörper in gleich hohem oder geringem

Grade vorhandenen Zustand der Erschlaffung erklären, aber nicht das vorliegende Verhältniss, vermöge dessen die Corpuswandung in zwei Theile zerfallen ist, deren einer sich zwar auch nicht vollständig, aber doch bis zu einem gewissen Grade re- oder contrahirt hat, so dass er verdickt erscheint, deren anderer im Gegensatz hierzu sich nicht oder sehr viel weniger contrahirt hat und daher dünn geblieben ist. Dieser Unterschied kann vielmehr nur erklärt werden durch primäre Verschiedenheit des Aufbaus und der Function.

Dass trotz der vollständigen Erweiterung des Cervix und des Orificium internum die Eihäute sowohl, als vorne die Placenta bis zu letzterem fest haften blieben, erklärt sich sehr einfach daraus, dass schon vor Beginn der Wehenthätigkeit die Blase gesprengt und es so den betreffenden Theilen ermöglicht wurde, der Zurückziehung der Uteruswandungen von vornherein zu folgen.

13. Uterus in der III. Geburtsperiode, gewonnen durch Sectio caesarea etwa 4 Wochen ante terminum.

Frau B., I-para. Ein grosses, das kleine Becken vollständig ausfüllendes Myom giebt die absolute Kaiserschnittsindication. Portio vaginalis ist in Narkose am oberen Rand der Symphyse erreichbar. Kind in I. abgewichener Steisslage (2100 g, 45 cm). Fruchtwasserabgang 8 Stunden vor der Operation; bei dieser wird eine ganz colossale Dehnung und Verdünnung des unteren Theils der Gebärmutter constatirt, sehr viel stärker, als dies nachträglich an dem nach Porro abgesetzten Organ sichtbar war. Aus der Operationsgeschichte ist noch bemerkenswerth, dass die Blase sehr hoch, ganz im grossen Becken, aber trotzdem vollständig frei, vor dem Uterus lag, so dass die Umschlagsfalte des Peritoneum etwa in der Höhe des Beckeneingangs sich befand und bei der Amputation gar nicht berücksichtigt werden musste.

Beschreibung des Uterus. Auf den ersten Blick zerfällt das 19½ cm lange Organ in einen fest contrahirten, dickwandigen oberen, und einen stark ausgedehnten, verdünnten unteren Abschnitt. Der Operationsschnitt liegt in dem dicken, oberen Theil, er klafft sehr breit, die der Hinterwand anhaftende Placenta wölbt sich stark vor; von der Hinterwand geht das 19 cm lange subseröse, fast bis zum Fundus reichende Myom aus; durch alle diese Verhältnisse ist es bedingt, dass ein deutlicher Contractionsring an dem Präparat nicht mehr nachweisbar ist. Aber die Grenze zwischen dem contrahirten und dem gedehnten Theil des Uterus bildet die feste Anheftung des Peritoneum; in ihrer Höhe misst die Wand 1,8 cm, noch weiter oben 2,2 cm, unterhalb derselben 2—3 mm,

zum Theil ist sie sogar so dünn, dass sie das Licht durchscheinen lässt; in der entsprechenden Höhe hinten, wo die feste Anheftung des Peritoneum nicht mehr bestimmbar ist, beträgt die Wanddicke 0,5 cm.

Der gedehnte Abschnitt ist noch jetzt 7,5 cm lang; er ist vollständig von Decidua ausgekleidet, die Eihäute liegen noch glatt und fest an bis in die Nähe der Amputationsstelle, wo sie natürlich abgelöst sind.

In den mikroskopischen Bildern macht sich die Ueberdehnung darin geltend, dass die Wand aus wenig zahlreichen, sehr dünnen und fast genau parallel verlaufenden Muskelbündeln besteht; zwischen den Lamellen befinden sich breite Gewebsspalten, oft doppelt so breit als die Muskellamellen; in letzteren sind die einzelnen Fasern fast alle gleich gerichtet, meist schräg getroffen; sehr häufig ist ein „wellenförmiger" Verlauf der Bündel. Die Schleimhaut ist eine sehr gut ausgebildete Decidua mit dicker Spongiosa, in deren Maschenräumen zum Theil noch das Drüsenepithel erhalten ist; in der Compacta schöne, wenn auch ausgezogene Deciduazellen. Auffallend ist eine reichliche Durchsetzung der Decidua mit Wanderzellen.

Hier hat sich also ein intra vitam direct beobachteter, stark überdehnter Abschnitt der Gebärmutter als Theil des Corpus uteri mit fest anhaftenden Eihäuten erwiesen, während der Cervix gar nicht zu Gesicht kam.

14. Uterus mit festsitzender, injicirter Placenta. Sammlung N.S. Nr. 6.

Klinisches unbekannt. Pluripara, da sich an der Portio vaginalis alte, vernarbte Einrisse finden. Der Uterus ist durch einen über den Fundus weg verlängerten Sagittalschnitt vorn eröffnet und aufgeklappt. Die Placenta haftet der hinteren Wand an. Die Eihäute sind, offenbar künstlich, weitgehend abgelöst.

Der Cervix ist scharf abgesetzt gegen das Corpus uteri; sein Canal geht nach $3^1/_2$—4 cm langem Verlauf ganz plötzlich durch fast rechtwinklige Umbiegung der Wandung in die weite Uterushöhle über; das Orificium internum hat einen Umfang von $4^1/_2$ cm und ist eben für einen Finger durchgängig, wenn man die gespaltenen Wände wieder an einander legt. Genau hier hört die Cervixschleimhaut auf, kenntlich an ihrer Unebenheit und Widerstandsfähigkeit; oberhalb ist die Wand zum grössten Theil nackt und von losen Fetzchen bedeckt; an der Hinterwand haftet jedoch ein zusammenhängendes Stück der Decidua, dicht am Orificium internum beginnend, noch an. Bemerkenswerth ist, dass die injicirte Placenta erst 2—3 cm oberhalb des Orificium internum sich in das Lumen hereinwölbt, so dass nicht die Anschmiegung der Wandung an

diese die Winkelbildung am Orificium internum und die zu besprechenden Dickenunterschiede bedingen konnte. Die öfters beschriebenen Unterschiede der Gewebszeichnung oberhalb und unterhalb des Orificium internum sind sehr deutlich.

Die Cervixwandung ist 1 cm dick, dicht oberhalb des Orificium internum misst die Uteruswand 0,5 cm, und sie bleibt ungefähr ebenso schmächtig bis etwas unterhalb der festen Anheftung des Peritoneum, die sich vorne $4^1/_2$, hinten 2 cm oberhalb des Orificium internum findet; dort erreicht die Wand rasch anschwellend 1,7 cm Dicke, im Corpus höher oben 2,5 cm. Eine weit klaffende Vene, die sich eine Strecke weit in horizontaler Richtung sondiren lässt, findet sich in der Höhe der festen Anheftung des Peritoneum, doch sind auch tiefer grössere Venenlumina sichtbar.

Orificium externum-Fundus	20 cm
Cervix	3,5—4 cm
Portio	H. 1,2 V. 0,6 cm

In den hinten entnommenen mikroskopischen Schnitten reicht die typische, in keiner Weise decidual veränderte Schleimhaut des Cervix genau bis zu dem Punkte, wo die innere Contur rechtwinklig nach aussen umbiegt; die Oberfläche der Schleimhaut ist intact, scharf conturirt, doch fehlt das Epithel an der Oberfläche und in den Drüsen. Ueber der Umbiegungsstelle beginnt sofort mit ziemlich scharfer Grenze Decidua mit schön ausgebildeter Spongiosa und dicker, nach dem Orificium internum schmal auslaufender Compacta, in der sich in mosaikartiger Anordnung grosse Deciduazellen finden. Die Wandung ändert sich ungefähr in derselben Höhe, aber in ziemlich allmäliger Weise, indem die oberhalb vorhandenen Muskellamellen (einzelne mit wellenförmigem Verlauf der Fasern) aufhören und mehr fibrilläres, dicht verfilztes Gewebe beginnt. Gerade in dem vorspringenden Winkel der Wand am Orificium internum findet sich eine reichliche Anhäufung quer getroffener Muskelfasern, aber ohne scharfe Abgrenzung.

15. Uterus mit festhaftender Placenta. Sammlung N. S. Nr. 5.

Klinisches unbekannt.

Der Uterus entstammt einer Pluripara; an der linken Seite befindet sich ein alter, vernarbter, 2,5 cm langer Einriss, der über den ursprünglichen Ansatz des Scheidengewölbes emporreicht und die Scheide nach oben blindsackartig ausgezogen hat. Das Organ ist durch Sagittalschnitt vorn eröffnet und auseinandergefaltet. Die Placenta sitzt der Hinterwand an.

Der Cervix ist sehr plump und massig; seine Schleimhaut grenzt sich durch eine am auseinandergelegten Uterus nach oben leicht convexe,

ziemlich scharfe Linie gegen die zunächst glatte Decidua ab; in derselben Höhe biegen äussere und innere Contur nach aussen um, d. h. der Cervicalcanal erweitert sich plötzlich zur Corpushöhle, auf dem Durchschnitt der Wandung hört das compacte Cervixgewebe auf, um dem lockeren, lamellös angeordneten Körpergewebe Platz zu machen; endlich beginnt an derselben Stelle eine plötzliche Verdünnung der Wandung, indem unterhalb 1,5—2 cm, oberhalb 0,7—1 cm Dicke gemessen wird. Durch alle diese Punkte ist der Ort des Orificium internum makroskopisch sicher bestimmt; die Länge des Cervix bis hierher beträgt 4—4,5 cm.

Ein Stamm des Arbor vitae ist nicht deutlich zu erkennen; er scheint aber vorhanden gewesen und nur durch die Einrisse modificirt zu sein; denn die sichtbaren Falten der Schleimhaut divergiren von einer etwa 2,5 cm langen Linie aus, welche dicht neben dem Einriss hinten verläuft; darüber findet sich eine 1—1,5 cm hohe Partie der Cervixschleimhaut, die glatt erscheint, abgesehen von den weit von einander entfernten, schräg nach oben verlaufenden Arborfalten. Da, wo die Enden derselben auf die Decidua treffen, finden sich knopfartige Hervorragungen der letzteren, die sich auf die Ausläufer der Falten wie auf Pfeiler stützen. In einer Entfernung von 1 cm vom Ende der Cervixschleimhaut ist ringsum die Decidua völlig glatt; dann beginnt der feste Ansatz der Eihäute; die feste Anheftung des Peritoneum ist aber erst 5 cm oberhalb des Orificium internum (vorne), hinten $5\frac{1}{2}$ cm oberhalb des Orificium externum.

Ein deutlicher Contractionsring ist nicht vorhanden, doch ist die Dickendifferenz zwischen oberem und unterem Theil des Corpus uteri eine sehr beträchtliche, und die Verjüngung der Wand nimmt von der festen Anheftung des Peritoneum an ziemlich plötzlich zu;

die grösste Dicke oberhalb beträgt . .	2—3 cm
„ „ „ unterhalb „ . .	0,7—1 cm

Es ist also wieder ein gedehnter Abschnitt oberhalb des Orificium internum vorhanden und die Eihäute haften in demselben zum grössten Theil fest. Ein Stück Blase ist noch am Präparat, die Umschlagsfalte des Peritoneum liegt 1 cm unterhalb des Orificium internum; auch weiter unten ist die Verbindung zwischen Blase und Cervix eine sehr lockere. Der Durchschnitt der Uteruswandung zeigt vorne mehrere breite Venenlumina, welche eine 2—5 cm hohe Region oberhalb des Orificium internum einnehmen.

Orificium externum-Fundus	19 cm
Cervix	5—4,5 cm

Auf dem zwecks mikroskopischer Untersuchung herausgenommenen Stück von hinten ist makroskopisch schon der Unterschied der Gewebe

oberhalb und unterhalb des Orificium internum sehr deutlich; mikroskopisch bestätigt sich dieser Unterschied, die Grenze ist aber keine scharfe, da der Cervix hier ausnahmsweise reichliche Muskelfasern in deutlich abgegrenzten Bündeln enthält, die allerdings eine bestimmte Anordnung nicht erkennen lassen (im Gegensatz zu der lamellären Schichtung oberhalb des Orificium internum).

Die Cervixschleimhaut hört an den Schnitten genau da auf, wo makroskopisch das Orificium internum angenommen wurde; es ist gerade eine der knopfartigen Auftreibungen der Decidua getroffen, welche bei der makroskopischen Beschreibung als auf die Enden der Arborvitaefalten sich aufstützend erwähnt wurden. Der Knopf erscheint hier als rundliche Papille, die zum grössten Theil aus schönen, grossen Deciduazellen besteht; an ihrer Basis nach unten zu findet sich die erste dilatirte Cervixdrüse, die untere Seite der Basis ist bereits nicht mehr decidual verändert, sie besteht aus gewöhnlichem fibrillärem Cervixgewebe und trägt hohes cylindrisches Epithel, das sogar noch eine kleine Strecke hinaufreicht auf die aus Deciduazellen bestehende Partie.

Weiter nach unten ist das Cervixgewebe nirgends decidual verändert, das Oberflächenepithel ist grossentheils erhalten; die bei der makroskopischen Beschreibung erwähnte glatte Partie unterhalb des Orificium internum ist also thatsächlich Cervixschleimhaut; umgekehrt erweist sich die glatte Partie oberhalb des Orificium internum auch mikroskopisch als voll ausgebildete Decidua mit sehr dicker Compacta, welche die schönsten grossen Deciduazellen enthält; die Spongiosa fehlt fast vollständig und ist nur durch wenige enge Längsspalten angedeutet: dasselbe Verhalten zeigt aber auch die Decidua im Bereich der festen Anheftung der Eihäute.

16. Abortuterus im III.—IV. Monat. Sammlung Ov. Nr. 16 im Zusammenhang mit doppelseitigen, grossen Ovarialtumoren.

Klinisches unbekannt. Der Uterus ist durch einen Sagittalschnitt eröffnet; die 9 cm lange Placenta ist noch in ihm enthalten und reicht jetzt, langgestreckt, vom Fundus bis über den äusseren Muttermund in die Scheide.

Vorn 2,2 cm, hinten 3 cm über der Spitze der Portio findet sich ein scharf nach dem Lumen vorspringender Sporn der inneren Contur; die genauere Betrachtung zeigt, dass an dieser Stelle das compacte weissliche Gewebe des Cervix aufhört und darüber ein lockeres, lamelläres, dunkleres Gewebe beginnt; ebenda hört auch die Cervixschleimhaut mit ihren Rugae auf und die Decidua fängt an.

Die feste Anheftung des Peritoneum liegt vorn 2,7 cm, hinten 1,7 cm oberhalb des „Sporns“. In dem Bezirk unterhalb derselben ist die Uteruswand etwas dünner wie oberhalb, nämlich 1,0 cm vorn und

1,4 cm hinten, gegen 1,6 cm vorn und 1,7 cm hinten; die Eihäute einschliesslich der Decidua vera sind in diesem verdünnten Abschnitt abgelöst, oberhalb der festen Anheftung des Peritoneum sitzen sie noch fest.

Orificium externum-Fundus	10,0 cm	
Portio vaginalis	H. 1,7	V. 0,9 cm
Cervix	3	2,2 „
Dicke des Cervix	0,7	1,0 „

Mikroskopisch hört vorne genau an der Spitze des vorspringenden Sporns die Cervixschleimhaut auf; das Oberflächenepithel derselben fehlt, auch in den Drüsen ist dasselbe vielfach in Zerfall begriffen; das Stroma ist ein derb-fibrilläres Bindegewebe, an dessen Zellen hier und da ein schmächtiger Protoplasmaleib zu erkennen ist. An der oberen Fläche des Sporns liegt die Muskulatur eine kleine Strecke weit nackt zu Tage, da sich die Decidua abgelöst und aufgerollt hat; man findet das abgehobene Stück weiter oben im Zusammenhang mit einem der Uteruswand noch anhaftenden Stückchen der Decidua, welches wohl ausgebildete Deciduazellen, sowie eine Spongiosa und Compacta aufweist.

Die mikroskopische Beschaffenheit der Wandung unterscheidet sich etwas von derjenigen der untersuchten puerperalen Uteri am Ende der Schwangerschaft. Oberhalb des Sporns (im Bereich der Decidua) findet man ein sehr viel compacteres Gefüge und nur die äussersten Schichten sind ausgesprochen lamellär und längs geordnet; es überwiegen fast die quergetroffenen Muskelbündel, insbesondere findet sich eine compacte Masse an solchen gerade nach innen von dem Sporn, so dass man sich des Eindrucks nicht erwehren kann, dass derselbe durch Contraction dieser Circulärfasern hervorgerufen ist.

Diese compacte Muskelmasse setzt sich auf dem Sagittalschnitt in Form eines schiefen Keils noch eine Strecke weit in die Cervixsubstanz fort, die mittlere Schicht einnehmend; nach innen und aussen davon und weiter nach unten durch den ganzen Cervix sieht man eine deutliche Ausstrahlung von Fasermassen longitudinaler und schräger Richtung; bei Anwendung stärkerer Systeme erweisen sich aber viele dieser anscheinend längs verlaufenden Lamellen als zusammengesetzt aus quergetroffenen Muskelbündeln. Umgekehrt wie gewöhnlich ist die Wandungssubstanz unterhalb des Orificium internum scharf unterscheidbar von der oberhalb durch ihre sehr viel stärker aufgelockerte Beschaffenheit; es finden sich grosse, unregelmässige Lücken zwischen dem sonst compacten Cervixgewebe, breite Längsspalten zwischen den längsgerichteten Faserlamellen: offenbar war intra vitam eine hochgradige ödematöse Durchtränkung des Gewebes vorhanden.

Hinten liegen die Verhältnisse im Grossen und Ganzen ebenso;

nur ist das Oedem des Cervix sehr viel geringer, so dass der Gewebsunterschied ober- und unterhalb des Sporns nicht prägnant ist; bei Anwendung stärkerer Vergrösserungen ist der Unterschied aber feststellbar und durch die verschiedene Menge der Muskelfasern gegeben; auch hinten liegt nach aussen von dem Sporn eine grössere Menge quergetroffener Muskelbündel, aber sie sind reichlich untermischt mit in allen Richtungen verlaufenden Zügen, so dass sie nicht so sehr ins Auge springen; bemerkenswerth ist ferner, dass auch hinten bis dicht über die Spitze der Portio vaginalis ziemlich starke, quergetroffene Muskelbündel vorkommen, neben ebenfalls zahlreich vorhandenen Längsbündeln.

Auch hier reicht die Cervixschleimhaut von unten her bis an die Spitze des Sporns, dann folgt eine kurze, vollständig entblösste Strecke, von der die weiter oben noch festhaftende Decidua abgelöst ist; auch die Uebergangsstelle der Decidua vera in die Reflexa ist noch in den Schnitt gefallen; die Oberflächenepithelien fehlen zwar, aus dem glatten Rand beider Membranen und einzelnen frei mündenden Drüsenöffnungen auf der Vera ist aber ersichtlich, dass eine Verklebung noch nicht stattgefunden hatte.

Das Präparat zeigt uns also an einem abortiven Uterus des III. Monats in ganz ausgesprochener Weise das Bestehen eines gedehnten oder wenigstens in sehr viel geringerem Grade re- oder contrahirten Abschnitts der Uteruswandung zwischen dem oberen Ende der Cervixschleimhaut und der festen Peritonealanheftung — mit einem Wort das Bestehen eines „unteren Uterinsegments", welches ganz scharf gegen den Cervix, weniger scharf gegen den oberen Theil des Corpus abgegrenzt und als Theil des letzteren sicher erkennbar ist; ich erinnere in dieser Hinsicht nur an die Auskleidung mit einer vollständig ausgebildeten Decidua. Wollte man diese Decidua von Cervixschleimhaut ableiten, so müsste man entweder annehmen, dass sich der Cervix sehr beträchtlich (die Länge des betreffenden Abschnitts betrug, allerdings nach der Geburt, 2,7 cm) verlängert bezw. entfaltet hätte zu einer Zeit, wo das Ovulum die Corpushöhle kaum ausfüllt und eine Verklebung der Reflexa mit der Vera selbst dicht am Placentarrande noch nicht stattgefunden hatte. Eine so frühe Entfaltung des Cervix nehmen aber selbst die Anhänger der Lehre von der Einbeziehung der Cervixhöhle in den Brutraum nicht an. Oder man müsste glauben, dass im oberen Theil des geschlossenen Cervicalcanals sich in dieser frühen Zeit eine vollständig mit derjenigen des Corpus uteri identische Decidua gebildet hätte, während doch zu dieser Zeit im unteren

Theil des Corpus selbst die decidualen Veränderungen oft verhältnissmässig gering ausgesprochen und auf die Drüsen beschränkt sind, wie dies Präparat 6 und 7 zeigen. Eine derartige Vermuthung kann aber bis jetzt durch kein einziges Präparat gestützt werden; selbstverständlich kann nur ein im Zusammenhang mit dem Uterus befindliches Präparat etwas beweisen. Keilmann's[1]) Präparat eines längere Zeit retinirten Aborts aus dem III. Monat ist daher ganz belanglos; übrigens wird ausserhalb der Breslauer Klinik kaum Jemand an der im Wesentlichen richtigen Deutung des Falles als eines protrahirten Abortus, welcher Gottschalk[2]) Ausdruck verliehen hat, zweifeln.

Die Wandung des in unserem Präparat vorhandenen unteren Uterinsegments ist freilich noch nicht so entfaltet, dass die beim rechtzeitig entbundenen puerperalen Uterus regelmässig anzutreffende Lamellenbildung völlig ausgebildet sein könnte; trotzdem aber war das untere Uterinsegment durch seinen Muskelreichthum von dem Cervix gut unterscheidbar und setzte andererseits durch eben denselben der sicher durch Stauung entstandenen ödematösen Durchtränkung, die im Cervix so stark ausgesprochen ist, einen grösseren Widerstand entgegen.

Da ich auf die Bildung eines unteren Uterinsegments aus dem Corpus uteri bei Aborten sehr grosses Gewicht lege, lasse ich die in der Literatur niedergelegten, freilich recht spärlichen Daten hier gleich folgen: Die Beobachtungen La Pierre's[3]), welche sich auf grosse Blasenmolen beziehen, gehören wegen der besonderen mechanischen Verhältnisse wohl nicht hierher, so dass Hofmeier's[4]) 1886 beschriebenes Präparat eines Uterus, bei welchem gelegentlich eines Abortus des II. bis III. Monats ein unteres Uterinsegment zur Ausbildung gekommen war, das erste hierher gehörige ist. Auch dort fand sich oberhalb eines 3,2 cm langen Cervix ein gedehnter Abschnitt der Uteruswandung von etwa 3 cm Höhe, welcher der Beschaffenheit der Wandung nach dem Corpus uteri angehörte, unterhalb der festen Anheftung des Peritoneum lag, mit Decidua ausgekleidet war und nur 1,1 cm Dickendurchmesser hatte, gegenüber 1,5—1,8 cm höher oben.

---

[1]) Centralbl. f. Gyn. 1893. Nr. 40.
[2]) Centralbl. f. Gyn. 1893.
[3]) I.-D. Berlin 1879. S. 23. u. 25.
[4]) Der schwangere und kreissende Uterus. S. 32.

Bayer[1]) beschrieb in demselben Jahre einen Uterus, der im IV. Monat abortirt hatte. Es unterschieden sich an dem sagittal eröffneten Organe durch die Beschaffenheit der Innenfläche und die äusseren Conturen drei Abschnitte scharf von einander: der oberste und grösste ist von einem dicken (mikroskopisch festgestellten) Deciduarest ausgekleidet, dickwandig, auf dem Sagittalschnitt durch einen sehr ausgeprägten Contractionswulst nach unten abgegrenzt; ungefähr in der Höhe des letzteren findet sich die feste Anheftung des Peritoneum an der vorderen Wand; die unterhalb des Contractionswulstes liegende Partie ist im oberen Theil etwas ausgebuchtet, mit geringfügig verdünnter Wandung; die Schleimhaut ist hier glatt, ungewöhnlich blutig, mikroskopisch Cervixmucosa mit erhaltenem cylindrischem Oberflächenepithel; der unterste Abschnitt zeigt das gewöhnliche dem Cervix entsprechende Verhalten, sowohl bezüglich der Wanddicke, als bezüglich der Schleimhaut, d. h. es sind (der Abbildung nach) hier Falten des Arbor vitae enthalten, in dem mittleren Abschnitt nicht.

Bayer nimmt nun ohne Weiteres an, dass die geschilderte glatte mittlere Partie dem gewöhnlichen, beim puerperalen Uterus nach rechtzeitiger Geburt auch seiner Ansicht nach mit Decidua ausgekleideten „unteren Uterinsegment" entspricht. Dies ist aber nicht richtig; die feste Peritonealanheftung befindet sich nämlich nicht in der Höhe des angenommenen Contractionswulstes, sondern der Abbildung nach etwa 1 cm darüber; auch im Sagittalschnitt der Wandung fanden sich „eine Strecke weit über dem Contractionswulst die gewöhnlichen, schräg vom Peritoneum abgehenden und sich dachziegelförmig deckenden Fasern, die in den supravaginalen Theil herabstrahlten".

Dieser augenscheinlich ganz richtig beschriebene, aber in der schematisirten[2]) Abbildung nicht berücksichtigte Abschnitt, und nicht der beschriebene mittlere, glatte Abschnitt, entsprach dem unteren Uterinsegment, welches bei dem vermuthlich rasch und ohne mechanische Schwierigkeiten erfolgten Abortus nicht zu besonderer Ausbildung gelangt, namentlich nicht scharf gegen den oberen Theil des Corpus uteri abgegrenzt war. Das Präparat zeigt also nur, dass an dem auch nach Bayer's Annahme vollständig erhaltenen, 4½ cm langen Cervix des im IV. Monat entbundenen Uterus eine obere, 2 cm lange Partie der Cervixschleimhaut glatt und trotzdem ohne deciduale Veränderungen war, die Falten des Arbor vitae aber, entgegen der Annahme Küstners (s. u.),

---

[1]) Freund's Gynäkologische Klinik S. 526. Tafel XXXV. Fig. 44.

[2]) Bayer sagt selbst, dass die Abbildung „nicht ganz naturgetreu" ist und der Verlauf der Fasern am Cervix, der makroskopisch nicht sehr deutlich war, nach mikroskopischen Uebersichtsschnitten in die Conturen eingezeichnet und nur in seinen gröbsten Zügen ausgeführt ist.

nicht bis zum Orificium internum heranreichen. Dass aber die Verhältnisse der äusseren Conturen allein, namentlich wenn sie mit der mikroskopischen nicht im Einklang stehen, für Ortsbestimmungen am entbundenen Uterus nicht maassgebend sind, werden wir weiter unten noch sehen (vergl. Präparat Nr. 18 und 12).

Winter[1]) demonstrirte am 12. November 1886 den Gefrierschnitt eines im IV. Monat abortirenden Uterus; es zeigte sich ein deutlicher Contractionsring und darunter ein verdünntes unteres Uterinsegment von vorne 5 cm, hinten 9,5 cm Länge; leider sind aber weder die makroskopischen Schleimhautverhältnisse, noch die feste Anheftung des Peritoneum und die mikroskopische Untersuchung erwähnt, so dass auch dies Präparat für den Abstammungsort des unteren Uterinsegments nicht verwerthet werden kann.

Auch an der Lebenden wurde die Bildung eines unteren Uterinsegments aus dem Corpus uteri wiederholt beschrieben; ich führe die betreffenden Angaben hier an, obgleich ich ausdrücklich hervorhebe, dass ich denselben der Unsicherheit halber, welche klinischen Beobachtungen auf diesem Gebiete anhaften, Beweiskraft nicht beilege; aber sie zeigen doch soviel mit Sicherheit, dass die klinischen Beobachtungen mit den anatomisch festgestellten Thatsachen nicht im Widerspruch stehen. Bei einem von Blanc[2]) beobachteten Abort des II. Monats: „l'exploration de la cavité cervicale, amincie et dilatée en cône, indiquait à 3 cm environ au-dessus de l'orifice externe une ligne sinueuse saillante, dernière limite de la muqueuse cervicale et, au-dessus, un segment inférieur souple, mince, déprimé en un sillon de près de 1 cm de largeur, qu'un anneau musculaire résistant séparait des parois du corps.„ Brosin[3]) fand bei Cervicalaborten nur die untere Hälfte der gebildeten Ampulle mit Cervixschleimhaut ausgekleidet, die obere mit Decidua und konnte bei der Ausräumung die Ausbildung eines unteren Uterinsegments unter zunehmender Retraction des Uteruskörpers direct verfolgen, wobei sich der fühlbare Contractionsring oft 3 cm von der oberen Grenze der Cervixschleimhaut entfernte.

Puerperale Uteri.

17. Uterus puerperalis, 5 St. p. p. Placenta praevia. Sammlung P.S. Nr. 3.

---

[1]) Zeitschr. f. Geb. u. Gyn. XIV. S. 237.

[2]) Blanc, Expl. clin. du segm. infér. Nelles Archiv. d'obst. et de gynéc. Déc. 1887, Janv. 1888, citirt nach Demelin l. c. S. 41.

[3]) Centralbl. f. Gyn. 1892.

Klinisches: Frau S. B., 42 Jahre, VIII-para, X. Monat.

Starke Blutungen schon vor dem Eintritt; bei der Aufnahme (18. XII. 1890) Portio 1 cm lang, Cervix 2—3 cm, Orificium externum für 2 Finger durchgängig; vorliegend die Placenta; combinirte Wendung am 19. XII. Mittags 11½ Uhr; zunächst keine Wehen, die auch später träg und schwach bleiben. Um 6½ Uhr Geburt des Kindes, das reif und 3500 g schwer ist; auch nachher Blutung bei erschlafftem Uterus; vergebliche Versuche des Credé'schen Handgriffs; manuelle Placentarlösung unter ziemlichem Blutverlust, nachher Uterus gut contrahirt. Patientin erliegt Nachts 11 Uhr der hochgradigen Anämie.

Der Uterus ist sehr gross und besonders lang (22 cm), durch einen medianen Sagittalschnitt in 2 Theile zerlegt; Placentarstelle vorn.

Bei der ersten Betrachtung zerfällt das ganze Organ zunächst in 2 Abschnitte, in einen oberen, mit sehr dicken Wandungen (vorne 3,7, hinten 2,7 cm) und einen unteren mit viel dünneren. Die Grenze zwischen beiden Abtheilungen ist ein vorne und hinten deutlich vorspringender Muskelwulst, in dessen Höhe sich vorne und hinten die feste Anheftung des Peritoneum befindet, vorne 9, hinten 8 cm oberhalb des Os externum. Die Wanddicke beträgt an dieser Stelle vorne 3, hinten 2,2 cm; die innere Oberfläche des oberen Abschnitts ist stark zerfetzt, uneben.

Der untere Abschnitt zerfällt bei näherer Betrachtung wieder in zwei Theile; an den Muskelwulst schliesst sich nämlich ein vorne 2,0, hinten 1,5 cm hoher Bezirk an, in dem sich die Wanddicke ziemlich rasch, halbspindelartig verjüngt, um am unteren Ende dieser mittleren Partie die gleichmässige Dicke von vorne 1,3, hinten 1,4 cm zu erreichen, welche sie bis zum Orificium externum beibehält; in diesem mittleren Abschnitt ist die innere Oberfläche ebenfalls noch verletzt.

Da, wo der äussere Umriss die stärkste Verjüngung aufweist, beginnt an der Innenfläche eine ziemlich glatte Schleimhaut, deren Oberfläche offenbar intact ist; ihre obere Grenze liegt vorne 7,2, hinten 6,2 cm oberhalb des Orificium externum. Die Grenze ist zackig, aber ziemlich scharf, die Schleimhaut ist unterhalb derselben schwer zerreisslich, im Gegensatz zu der zarten, leicht verletzlichen Beschaffenheit oberhalb. Die glatte Oberfläche behält die Schleimhaut auf einer 3,2 cm langen Strecke nach unten bei, dann erst beginnen die typischen Quer- und Längsfalten des Arbor vitae.

Auf dem Wandungsdurchschnitt keine deutlichen Unterschiede. Nach Schleimhautgrenze und äusserer Contur beurtheilt, hätten wir es hier mit einem sehr niedrigen unteren Uterinsegment und einem sehr langen Cervix zu thun; das Orificium internum wäre 6,2—7,2 cm oberhalb des Orificium externum zu verlegen; immerhin könnte ohne mikroskopische Untersuchung daran gezweifelt werden, ob der besprochene

Abschnitt mit glatter Schleimhaut nicht schon dem unteren Uterinsegment angehörte; erst die mikroskopische Untersuchung erhebt es zur sicheren Thatsache, dass der Cervix wirklich so hoch heraufreicht, wie angenommen. Länge der Portio hinten 0,7 cm.

Zur mikroskopischen Untersuchung ist hinten ein 8 cm langes Stück vom Orificium externum aufwärts herausgenommen und in drei Partien mikrotomirt. Die an den gleich zu besprechenden Eigenschaften erkennbare Cervixschleimhaut ragt an den verschiedenen Schichten des Blockes entnommenen Schnitten verschieden hoch, 5,5—6,3 cm oberhalb des Orificium externum; das intacte Oberflächenepithel (mit streckenweisen Unterbrechungen) lässt sich bis 5—5,2 cm oberhalb des Orificium externum verfolgen; oberhalb fehlt es, aber die Schleimhaut ist ausgesprochen cervical, obgleich sie Deciduazellen enthielt, solche finden sich bis herab 3 cm oberhalb des Orificium externum, also eine Strecke von 2—2,5 cm weit unter intactem Oberflächenepithel. In dem makroskopisch als unteres Uterinsegment angesprochenen Abschnitt liegt die Muskulatur zum Theil nackt zu Tage, zum Theil ist sie bedeckt von Blut- und Fibringerinnseln, auch einzelne Reste einer wohl ausgebildeten Decidua mit Spongiosa und Compacta finden sich; eine scharfe Grenze zwischen Cervixschleimhaut und Deciduaresten besteht nicht, da auch die erstere deciduale Veränderungen aufweist; aber doch kann man im Bereich eines Gesichtsfelds bei schwacher Vergrösserung (Leitz, Oc. 1, Obj. 3) von dem einen Rand dasselbe sagen: hier ist Cervixschleimhaut, von dem anderen: hier ist Decidua vera.

In derselben Höhe, wo der Uebergang der Schleimhäute statthat, ist an den mikroskopischen Schnitten eine (makroskopisch nicht erkennbare) Aenderung des Parenchyms zu constatiren. Oberhalb starker Muskelreichthum und Zusammenfassung der Muskeln in ziemlich starke, locker mit einander verbundene Bündel, unterhalb schmälere, unregelmässigere und innig mit einander verfilzte Muskelbündel; der Uebergang ist allerdings ein ganz allmäliger, denn das untere Uterinsegment selbst enthielt mehr Bindegewebe als dies in der Regel der Fall ist; andererseits wird der Unterschied dadurch wieder markanter, dass die Wandung im Bereich der Cervixschleimhaut stärker und gleichmässiger blutig imbibirt ist.

Die sehr interessanten Verhältnisse der Cervixschleimhaut sind die folgenden: In dem untersten, 3 cm hohen Abschnitt ist nichts Bemerkenswerthes: die Mucosa ist sehr dick, besteht aus lockerem fibrillärem Bindegewebe; in der Tiefe ist dasselbe zellarm, an der Spitze der sehr gefässreichen Arborfalten sehr zellreich. Die Zellen sind spindelig, ihr Protoplasmaleib meist kaum erkennbar; das hochcylindrische Oberflächenepithel ist, ebenso wie das Drüsenepithel, streckenweise intact. Etwa

3 cm oberhalb des Orificium externum findet sich der Querschnitt einer Arborvitaefalte, der ausserordentlich weite, prall gefüllte Gefässe enthält; um das Lumen derselben sind spindelige Zellen mit deutlichem, langgezogenem Protoplasmaleib concentrisch angeordnet, ganz ähnlich wie in einer Decidua corporis uteri; unter der Oberfläche finden sich einige lange rundliche und polygonale, vollständig ausgebildete „Deciduazellen". Die hier nur angedeuteten Veränderungen sind noch weit schöner ausgesprochen an dem Querschnitt einer 1 cm höher liegenden Arborfalte: die ganze Spitze derselben besteht aus rein decidualem Gewebe. Fibrillen sind kaum mehr zu erkennen, nur grosse, rundliche und polygonale Zellen mit bläschenförmigem Kerne, durch wenig Intercellularsubstanz getrennt; dazwischen weite, dünnwandige Gefässe und mehrfach ausgebauchte Drüsen, mit völlig unverändertem, hochcylindrischem Cervixepithel und intensiv gefärbtem, fädigem Schleim als Inhalt.

An der Basis der beschriebenen Falten fehlen die decidualen Veränderungen; das Oberflächenepithel ist gerade hier — offenbar artificiell — entfernt, aber noch 1 cm oberhalb der obersten Falte finden sich nicht nur freie Mündungen typischer Cervixdrüsen, sondern auch streckenweise ein vollständig unverändertes, hochcylindrisches Oberflächenepithel; auf dieser ganzen Strecke ist in der Tiefe unverändertes Cervixbindegewebe vorhanden, in der Nähe der Oberfläche ist stellenweise eine Andeutung decidualen Charakters gegeben: in der Anordnung der Zellen um die Gefässe, der Grösse des Protoplasmaleibs, der Form des Kerns. Doch sind die Veränderungen lange nicht so stark ausgesprochen, wie in der beschriebenen Falte des Arbor vitae; in derselben Weise setzt sich das Cervixgewebe fort nach oben bis zu der Stelle, wo makroskopisch das Orificium internum angenommen wurde. Bemerkenswerth als Unterschied von einer wirklichen Decidua corporis uteri ist das Fehlen der Spongiosa: in der Tiefe findet sich überall das lockere, fibrilläre Cervixbindegewebe; ferner die glatte, scharf begrenzte Oberfläche auch da, wo das Epithel fehlt; Drüsen sind hier sehr wenig mehr vorhanden, doch ist die letzte Cervixdrüse 6 cm oberhalb des Orificium externum.

Vorne haben wir im Wesentlichen dieselben Verhältnisse; etwa 7 cm oberhalb des Orificium externum findet sich mikroskopisch die Grenze der Cervixschleimhaut und die Aenderung des Wandungsparenchyms; intactes Oberflächenepithel reicht bis 6,5 cm oberhalb des Orificium externum; die letzten 0,5 cm sind nackt, zeigen aber scharfe, intacte Oberflächencontur, deciduale Veränderungen nur streifen- oder inselweise stärker ausgesprochen. Etwa $1^1/_2$ cm unterhalb des Orificium internum (1 cm unterhalb der oberen Grenze des intacten Epithels) findet sich eine etwa 3 mm hohe Falte des Arbor vitae, deren Spitze fast völlig decidual

ist, d. h. aus grossen, mosaikartig beisammen liegenden Zellen besteht; dabei ist dieselbe auf beiden Seiten überzogen von hochcylindrischem, intactem Oberflächenepithel; oberhalb folgt dann wieder eine Strecke, an der die decidualen Veränderungen wieder nur angedeutet sind und das gewöhnliche, fibrilläre Cervixgewebe vorherrscht.

Auf die Bedeutung dieses Falles bezüglich der decidualen Veränderungen in dem Cervix komme ich zurück; hier sei nur betont, dass die ungewöhnliche Entwickelung nicht nur die Schleimhaut des Cervix betraf, sondern dessen gesammte Masse; seine Länge betrug hier 6,2 bis 7,2 cm und war augenscheinlich im Wesentlichen nicht durch Auszerrung bei der Geburt entstanden, da ja die Wandungen durchaus nicht ausgezogen und verdünnt, sondern 1,3—1,5 cm dick waren; noch oberhalb dieses abnorm langen Cervix fand sich aber ein ausgesprochenes, wenn auch nur 1,5—2 cm hohes unteres Uterinsegment; die geringe Entwickelung desselben ist bei der ausserordentlich mangelhaften Wehenthätigkeit und den geringen mechanischen Schwierigkeiten, die bei der Austreibung des Kindes zu überwinden waren, selbstverständlich.

18. Uterus puerperalis, 5 St. p. p., X. Monat (Fig. 3—5).

Klinisches. Frau M. F., I-para. Nach 2tägiger Wehenthätigkeit sprengt die Hebamme die Blase; bei der Uebernahme, 7 Stunden später (1. VI. 1895), ist der Muttermund erst 5-Markstückgross, der Uterus in dauerndem, mässigem Contractionszustand ohne eigentliche Wehen, ein Zustand, welcher andauert bis zur Beendigung der Geburt durch Symphyseotomie (3. VI. 1895); Extraction des Kindes mit der Achsenzugzange nach hoher Spaltung des noch immer nicht erweiterten Muttermunds; Kind ausgetragen. Blutverlust nicht erheblich; Tod 5 Stunden später im Collaps; Todesursache nicht aufgeklärt, da die Section nur unvollständig ausgeführt werden konnte.

Der Uterus ist vorne in der Mittellinie aufgeschnitten, im Fundus ist jederseits ein Querschnitt angesetzt und das (vorher gehärtete) Organ auseinandergefaltet.

Die Placentarstelle ist vorne, mehr nach rechts; die Portio vaginalis ist stark zerfetzt; im linken Scheidengewölbe ein tiefer Riss, der das Parametrium eröffnet.

Bei der Betrachtung der Innenfläche sind Farbendifferenzen nicht vorhanden, da alles durch die Müller'sche Flüssigkeit gleichmässig dunkel gefärbt ist; dagegen sind sehr auffallende Unterschiede der Wandungsdicke vorhanden; man unterscheidet einen obersten, grössten Abschnitt des Uterus, dessen Wandung ziemlich gleichmässig, $2^1/_2$ cm dick ist; derselbe reicht bis zur festen Anheftung des Peritoneum (s. d. Abbildungen), welche sich vorne 10—11, hinten $7^1/_2$—8 cm oberhalb der

LANE LIBRARY

Spitze der Portio vaginalis befindet; von da an verjüngt sich vorne die Wandung ziemlich rasch, halbspindelförmig nach unten bis zu einem Durchmesser von 0,4 cm; dann wird sie plötzlich wieder 1,5 cm dick, nach der Portio zu nimmt sie allmälig wieder an Dicke ab; hinten findet nur eine Verjüngung bis 1,2 cm unterhalb der festen Anheftung des Peritoneum statt.

Fasst man die Schleimhautoberfläche näher ins Auge, so ist dieselbe vom Fundus nach abwärts von zahlreichen Quer- und Längsfältchen durchzogen und gewährt einen ähnlichen Anblick wie der état mammélonné des Magens. Auf diese Oberfläche folgt hinten etwa 1,2 cm unterhalb der festen Anheftung des Peritoneum deutliche Cervixschleimhaut mit viel gröberen Unebenheiten und Falten. Vorne hört die feine Fältelung erst 2—4 cm unterhalb der festen Anheftung des Peritoneum auf, da wo ziemlich plötzlich eine besonders starke Verdünnung der Wand eintritt (Fig. 3 O. J.); in der darauffolgenden $2^1/_2$—4 cm hohen Partie (b) ist die Schleimhaut fast völlig glatt und es ist nicht möglich, makroskopisch mit Sicherheit zu unterscheiden, ob hier Cervix- oder Corpusschleimhaut vorliegt, da die hier augenscheinlich vorhanden gewesene Compression und Dehnung beide Gewebe geglättet haben kann; nur an dem Aufhören der im oberen Theil des Uterus vorhandenen Fältelung, etwa $7^1/_2$ cm oberhalb des Orificium externum, ist eine Schleimhautabgrenzung erkennbar; ein deutlicher Arbor vitae lässt sich nicht unterscheiden. Deutliche Parenchymunterschiede der Wandung sind vorne nicht vorhanden, hinten hört da, wo die Cervixschleimhaut beginnt, die oberhalb erkennbare lamellöse Structur auf und es tritt eine mehr gefelderte, engere Zeichnung auf.

Die stark hypertrophische Blase ist noch in Verbindung mit dem

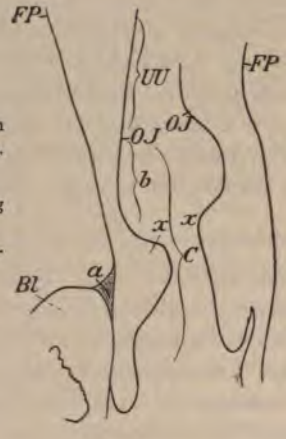

Fig. 3. Präp. 18. Glaspause vom Cervix u. U. U. vorne. $^1/_2$ nat. Gr.

O J Orificium internum
F P Feste Peritonealanheftung
Bl Blase
a Umschlagsfalte des Peritoneum
C Cervix
U U Unteres Uterinsegment

Fig. 4. Präp. 18. Glaspause vom Cervix u. U. U. hinten $^1/_2$ nat. Gr.

O J Orificium internum
F P Feste Peritonealanheftung

Organ; sie ist stark contrahirt, die Umschlagsfalte des Peritoneum befindet sich 3,5 cm oberhalb des Orificium externum, die feste Anheftung des Peritoneum ist 6—8 cm darüber; ungefähr in der Mitte zwischen beiden findet sich der erst mikroskopisch sicher bestimmbare innere Muttermund.

Orificium externum-Fundus	V. 23,8	H. 20,7 cm,
Portio vaginalis	0,7	1,4 „
Orificium externum-Orificium internum .	7,2	6—6,5 „
Orificium internum-feste Anheftung des Peritoneum	2,5—4	1,2 „
Dicke der Portio vaginalis	0,7	1,2 „
Wanddicke im Corpus und Fundus . .	2,3—2,7	„

Vorne ist ein an der Portio beginnendes, 9 cm langes Stück zur mikroskopischen Untersuchung eingebettet. Das Oberflächenepithel fehlt fast in der ganzen Ausdehnung, doch sind in dem untersten Abschnitt die Cervixdrüsen mit ihrem typischen Epithel gut erhalten, ebenso theilweise das Epithel in den Einsenkungen zwischen den Falten des Arbor vitae; diese letzteren lassen sich verfolgen bis 3 1/2 cm oberhalb des Orificium externum; an dieser Stelle biegt die innere Contur plötzlich nach aussen um (Fig. 5 a) und die Wanddicke des Präparats sinkt plötzlich von 1,2 cm auf 0,4 cm; zugleich beginnt eine starke blutige Sugillation der oberflächlichen Gewebsschichten (b), begleitet von rundzelliger Infiltration, die stellenweise so hochgradig ist, dass histologische Einzelheiten nicht mehr erkannt werden können; die innere Begrenzung der Schnitte ist leicht wellig verlaufend, aber scharfrandig und bestimmt; das blossliegende Gewebe ist ein derb fibrilläres Bindegewebe mit wenigen spindelförmigen Kernen — abgesehen von den Wanderzellen; in grösseren Abständen finden sich einzelne regelmässig begrenzte rundliche Hohlräume, welche von Detritus und Rundzellen erfüllt sind; offenbar sind dies ehemalige Drüsen; eine Strecke weit (bei c) ist die Oberfläche einfach von einer aus Rundzellen und Fibrin zusammengesetzten Granulationsmembran gebildet, welche 6,7 cm oberhalb des Orificium externum aufhört; dann erscheint wieder eine etwa 1/2 cm lange Strecke, an der das Gewebe selbst wieder zu Tage tritt (d) und sehr viel weniger infiltrirt ist; man erkennt hier wieder ein Stroma mit fibrillärem Bindegewebe, dazwischen prall gefüllte Gefässe und einzelne unregelmässige Drüsen, deren Epithelien erhalten, aber ziemlich niedrig sind. An einzelnen geschützten Stellen ist der Rest des Oberflächenepithels noch vorhanden, welches ziemlich unregelmässig aussieht; einzelne Zellen sind hochcylindrisch, andere keulenförmig, andere in die Breite gezogen. Im Ganzen macht das Gewebe den Eindruck von durch mechanische Dehnung etwas modificirtem Cervixgewebe; darüber beginnt endlich eine Oberflächen-

auskleidung (e), an der sich eine ziemlich dicke Compacta und eine Spongiosa unterscheiden lassen, erstere mit deutlichen Deciduazellen (s. Fig. 4, Tafel II), in den Lücken der Spongiosa noch Epithelreste. Die Grenze zwischen den beiden Oberflächenbekleidungen (d und e) liegt 7,2 cm oberhalb des Orificium externum; sie entspricht dem Orificium internum und stimmt mit der makroskopisch vermutheten Localisation des letzteren überein. In derselben Höhe (nicht etwa erst bei a!) findet in der Wandung eine Aenderung der Structur statt, wenn auch ziemlich allmälig. Oberhalb besteht das Gewebe aus parallel verlaufenen Lamellen geschlossener Muskelbündel, die schmal und durch weite Bindegewebsräume getrennt sind; die Bündel sind sowohl längs- als quergetroffen, in ersterem Falle öfters leicht gewellt; besonders massige quergetroffene Bündel dicht unter der Schleimhaut. Von d ab sind nur in der Peripherie noch Längsbündel vorhanden, im Uebrigen besteht das Gewebe aus einem regellosen Netz von Bindegewebsfasern, in denen nur vereinzelte schmale Muskelbündel ohne gesetzmässige Anordnung zu finden sind; das Peritoneum ist, soweit die Schnitte reichen, durch eine breite, lockere Subserosa von der Muskulatur getrennt.

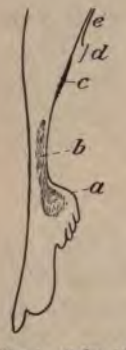

Fig. 5. Präp. 18. Nach den mikroskopischen Schnitten durchgepaust. 1/2 nat. Grösse. Bei d das Orif. internum.

Hinten erhält man im Grossen und Ganzen dieselben Bilder; auch hier fällt der mikroskopisch bestimmte innere Muttermund genau auf die Stelle der makroskopischen Bestimmung; die Grenze zwischen Decidua und Cervixschleimhaut — die ausser rundzelliger Infiltration keine Veränderungen aufweist — ist hier so schön übersichtlich, dass ich dieselbe als Beispiel der gewöhnlichen, scharfen Abgrenzung beider Membranen auch am puerperalen Uterus beschreibe und abbilde (Tafel II, Fig. 3 u. 4). Gerade an der Grenzstelle erhebt sich eine etwa 2 mm hohe Falte; schon die schwache Vergrösserung lehrt, dass es sich um den Querschnitt einer Arborvitaefalte handelt; die obere Fläche derselben trägt deutliche Deciduazellen, die sogar ziemlich gross sind, die untere zeigt keine decidualen Veränderungen, sondern besteht aus gewöhnlichem, derbfaserigem Cervixbindegewebe mit glatter Oberfläche, durchsetzt von Rundzellen; an der Spitze ist die Falte zipfelförmig ausgezogen, immer lässt sich aber noch eine untere nicht deciduale, eine obere deciduale Hälfte unterscheiden; es findet also der Uebergang von Decidua in Cervixschleimhaut hier auf der Höhe einer Querfalte des Arbor vitae statt, im Bereich eines Gesichtsfeldes bei schwacher Vergrösserung (Leitz, Oc. 1, Obj. 3). Die Wand oberhalb ist von einer 1 mm dicken Decidua mit gut ausgebildeter Compacta und Spongiosa bekleidet. Bei Verfolgung der Uebergangsstelle auf einer kleinen Serie zeigt sich, dass die deciduale

Schicht an der Oberfläche der besprochenen Falte von wechselnder Dicke und immer ziemlich scharf gegen die nicht deciduale untere Hälfte abgegrenzt ist.

Abgesehen von den zuletzt erwähnten Schleimhautverhältnissen ist Präparat 18 noch in anderer Hinsicht von principieller Bedeutung. Es zeigt nämlich eklatant, wie unzuverlässige Resultate man erhalten muss, wenn man zu topographischen Bestimmungen am puerperalen und kreissenden Uterus nur die Verhältnisse der äusseren Contur benutzt. Bei oberflächlicher Betrachtung konnte man sehr leicht geneigt sein, die Stelle x in Fig. 3 u. 4, a in Fig. 5, vornen und hinten, wo die Contur scharf nach innen vorspringt, als „Orificium internum" oder „oberes Ende des erhaltenen Cervicalcanals", oder „Müller'schen Ring" aufzufassen, den darüber gelegenen gedehnten Abschnitt einfach als unteres Uterinsegment, und zwar schon in der Schwangerschaft aus dem Cervix entstandenes, anzusehen. Die genaue histologische Untersuchung aber zeigt, dass die Bestandteile des Cervix — und zwar nicht nur der Schleimhaut, sondern der ganzen Wandung — nicht hier, sondern viel weiter oben bei „O. J." in Fig. 3 u. 4 endigen; der Befund intacten Oberflächenepithels bei d (Fig. 5) beweist ferner, dass dieser Theil nicht etwa schon in der Schwangerschaft in die Eihöhle einbezogen war. Bei dem „O. J." also ist erst das Ende des Cervicalcanals und es ist hier ausnahmsweise — es handelt sich ja um einen schwer pathologischen Fall — der obere Theil des Cervix während der Geburt stark gedehnt. Der Vorsprung bei x aber ist durch die Einklemmung der darüber gelegenen Wandungspartie zwischen dem knöchernen Beckeneingang und dem Kopf, der wegen der Beckenenge nicht eintreten konnte, entstanden; den Beweis für die vorhanden gewesene Compression liefern die histologischen Präparate, welche bei b, Fig. 5, als Spur derselben eine hochgradige blutige Durchtränkung und rundzellige Infiltration ausser der sichtbaren Zusammenpressung der Gewebstheile aufwiesen.

Das Zustandekommen dieser Verhältnisse aber wurde nur dadurch ermöglicht, dass die Fruchtblase von der Hebamme schon gesprengt wurde, ehe der Muttermund auch nur einigermassen erweitert war (7 Stunden nachher war er noch 5-Markstückgross); es scheint mir überhaupt, dass man bei der Abwägung, welcher Theil der gesammten Uteruswandung während des Geburtsverlaufs

gedehnt wird, nicht immer die Zeit des Blasensprungs bezw. die vorher mehr oder weniger weit fortgeschrittene Erweiterung des Muttermunds genügend berücksichtigt hat. Den unter so abnormen Verhältnissen entstandenen, übermässig gedehnten Theil des Cervix kann man aber in keiner Weise analogisiren mit dem bei jeder normalen Geburt zu Stande kommenden unteren Uterinsegment: und thatsächlich sehen wir auch hier über dem gedehnten Cervixabschnitt nicht die contrahirte Hauptmasse des Corpus uteri sofort folgen, sondern auch hier ist erst noch ein gedehnter und verdünnter Abschnitt des Corpus eingeschaltet, welcher vorne eine Höhe von 2,5—4 cm und seine obere Grenze an der festen Anheftung des Peritoneum hat; hinten freilich ist dieser Abschnitt nur angedeutet. Aber abgesehen davon, dass eine verschiedene Ausbildung des unteren Uterinsegments die Regel ist, dürfen wir auch nicht vergessen, dass nach dem Blasensprung, so lange wenigstens die Kreissende klinisch beobachtet wurde (2 Tage), eine regelmässige Wehenthätigkeit überhaupt nicht mehr stattfand, sondern der Uterus in einem gleichmässigen, geringgradigen Contractionszustand verharrte; und dies ist wohl auch der Grund dafür, dass ein eigentlicher, scharf vorspringender Contractionsring nicht vorhanden ist, die Abgrenzung des gedehnten Abschnitts nach oben vielmehr nur dadurch gegeben ist, dass die Wandung in der Höhe der festen Anheftung des Peritoneum die grösste, nach oben hin im Wesentlichen gleich bleibende Dicke erreicht.

Endlich wird durch Nr. 18 von Neuem bewiesen, dass Präparate, an denen die makroskopischen Verhältnisse allein oder die mikroskopischen nur unvollkommen berücksichtigt sind, niemals Beweiskraft in irgend welcher Richtung beanspruchen können; man muss vielmehr die Anlegung mikroskopischer Schnitte verlangen, welche die ganze Wandung von der festen Anheftung des Peritoneum bis zur Portio umfassen, nicht etwa nur frische Schabpräparate der Oberfläche. Wie bereits oben erwähnt, wäre es hier makroskopisch unmöglich gewesen, die Natur des Abschnitts vom Orificium internum bis x sicher zu bestimmen, und für das blosse Auge lag die Versuchung sehr nahe, die Partie von der festen Anheftung des Peritoneum bis x als ein einheitliches, dem unteren Uterinsegment im Sinne Schröder's analoges Ganze aufzufassen; hätte man nun nicht die ganze Strecke mikroskopisch untersucht, sondern nur die Partie oberhalb des vermeintlichen inneren Mutter-

munds bei x, dann hätte man leicht zur Annahme verleitet werden können, dass das untere Uterinsegment Cervixschleimhaut enthalte; wir haben oben gesehen, dass in ähnlicher Weise Bayer zu falscher Deutung seines beschriebenen Präparates eines abortiven Uterus gelangte.

19. Uterus puerperalis, 6 St. p. p. X. Monat.

Frau R., 34 Jahre, III-para. Osteomalacisches Becken. Blasensprung am Tag vor der Uebernahme; Muttermund eröffnet, Kind in I. Schädellage, lebt, starke Wehen. Wendungsversuch misslingt, da sich der Kopf nicht über den handbreit über der Symphyse schräg von links oben nach rechts unten verlaufenden Contractionsring zurückbringen lässt. Absterben des Kindes; erneute heftige Wehen; auf dem Transport in die Klinik tritt die Uterusruptur ein; Laparatomie, Naht des Risses, Exitus.

Der Uterus ist in der Mittellinie vorn eröffnet und aus einander gelegt. Auf der Schleimhautoberfläche sind deutliche Abgrenzungen nicht mehr möglich, an dem Wandungsdurchschnitt dagegen 3 Regionen sofort unterscheidbar; der oberste 8,8—9 cm lange zeigt ziemlich gleichmässige 1,7 bis 2 cm dicke Wandungen und ist nach unten zu begrenzt durch einen sehr stark vorspringenden Muskelwulst von 2,5—2,9 cm Dicke, der sich 8,8 bis 9 cm oberhalb des Orificium externum findet; die feste Anheftung des Peritoneum etwa in gleicher Höhe, ein wenig unterhalb der stärksten Prominenz; nach unten schliesst sich ein 5,5 cm langer Abschnitt an, in welchen sich die Wandung halbspindelförmig verjüngt, auf 1—1,5 cm; 3,2 cm oberhalb des Orificium externum ist die dünnste Stelle erreicht, unterhalb schwillt die Wand wieder etwas an; an dieser Stelle findet sich zugleich eine ziemlich scharfe Grenze dem Aussehen der Gewebe nach; unterhalb ist dasselbe durch starke Blutdurchtränkung dunkelroth und lässt eine besondere Zeichnung nicht erkennen, oberhalb ist es grauweiss und zeigt die bekannte, durch die Aufeinanderlagerung der Muskellamellen bedingte rhombische Felderung; die Ruptur sitzt sehr tief, links und hinten, sie ist aussen länger als innen, nämlich 11 : 8½ cm; innen erstreckt sie sich nicht über die schmale Stelle der Wandung, die (s. u.) als Orificium internum erkannt wird; aussen reicht sie vom Boden der

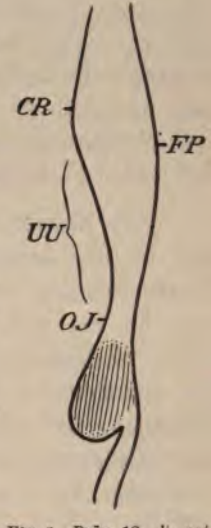

Fig. 6. Präp. 18. ½ nat. Grösse.
CR Contractionsring
UU Unteres Uterinsegment
OJ Orific. internum
FP Feste Peritonealanheftung

Excavatio rectouterina 11 cm nach oben, ist aber in den obern 3½ cm nicht complet, sondern durchsetzt nur Serosa und Muscularis (des unteren Uterinsegments) schräg von aussen nach innen, die innerste Schicht der Muskulatur ist intact.

Orificium externum-Fundus . . .	17,5 cm
Portio	0,5—0,7 cm

Mikroskopisch reicht die Cervixschleimhaut mit unverletzter Oberfläche, abgesehen von vollständigem Verlust der Epithelien, besetzt mit papillenartigen kleinen Vorsprüngen, bis etwa 3 cm oberhalb des Orificium externum; von da ab liegt die Muskulatur nackt zu Tage, zum Theil bedeckt von Fetzen faserigen Gewebes; die Differenzen der Wandung sind sehr schön ausgesprochen: in dem gedehnten Abschnitt oberhalb der schmalsten Stelle (Orificium internum Fig. 6) findet sich nur Muskulatur in längsgeordneten Lamellen, die zum Theil aus längs-, zum Theil aus quergetroffenen Fasern zusammengesetzt sind; in den untersten 3 cm finden sich dagegen sehr wenig Muskelfasern und fast nur derbes Bindegewebe, dessen unregelmässige netzartige Anordnung besonders schön dadurch kenntlich gemacht ist, dass die dichte Blutinfiltration gewirkt hat wie eine Injection der Bindegewebsspalten, so dass die entsprechende Zeichnung besonders schön hervortritt. — Ein deutlicher Unterschied besteht auch zwischen der Muskulatur oberhalb und unterhalb des Contractionsrings: die Muskelbündel sind oberhalb dicker, nicht in Lamellen angeordnet, sondern wirr durch einander gefilzt und viel inniger mit einander verbunden.

Bei diesem Präparat lege ich besonderen Werth darauf, dass der in viva constatirte Contractionsring am Präparat wieder gefunden wurde; nicht dicht unterhalb des Contractionsrings, sondern erst 5,5 cm tiefer begann aber die Cervixschleimhaut; dass die leicht verletzliche Decidua vera in dem gedehnten Abschnitt bei den verschiedenen Operationsversuchen verloren ging, ist leicht verständlich; die Stelle des Orificium internum, 3—3,2 cm oberhalb des Orificium externum ist trotzdem sicher bestimmt durch das Aufhören der Cervixschleimhaut, die wie gewöhnlich wenig alterirt ist, und durch das makro- und mikroskopisch ganz typische Verhalten der Wandungsdurchschnitte. Wir haben hier also wie bei Nr. 13 eine bei der Lebenden auffallend überdehnte Partie am Präparat als Bestandtheil des Corpus uteri nachweisen können, nach oben begrenzt durch einen in schönster Weise ausgesprochenen, ebenfalls an der Lebenden schon beobachteten Contractionsring.

20. Uterus puerperalis, 7 St. p. p. X. Monat.

Frau M., 46 Jahre, IX-para, spontane Geburt eines ausgetragenen Kindes, ½ Stunde später starke Blutung, Expression der Placenta durch die Hebamme; bei Eintreffen des Arztes besteht bereits höchste, offenbar letale Anämie.

Der Uterus ist durch einen Sagittalschnitt eröffnet. Auf den ersten Blick zerfällt das Organ in zwei Theile: einen oberen, im Lumen gemessenen, 8—9 cm langen, dessen Wandungen 3,3 cm dick sind, und einen unteren, dünnwandigen (0,8 cm); der Uebergang ist ein ganz scharfer; ein etwa faustgrosser Placentarrest, ganz unregelmässig gestaltet, haftet im dickwandigen Abschnitt der hinteren Wand an und ragt so in den dünnwandigen herein, dass er zur Hälfte in ersterem, zur Hälfte in letzterem liegt, also an dem Dickenunterschied der Wandung nicht schuld sein kann.

Die feste Anheftung des Peritoneum befindet sich vorne da, wo die plötzliche Verdickung beginnt, 8,7 cm oberhalb des Orificium externum; die Umschlagsfalte hat mindestens bis 3½ cm oberhalb des Orificium externum herabgereicht, denn so weit ist das Peritoneum noch jetzt in lockerer Verbindung mit der vorderen Cervixwand, obgleich die Blase entfernt ist (über 1 cm unterhalb des mikroskopisch bestimmten Orificium internum). Hinten ist die feste Anheftung des Peritoneum nicht mehr bestimmbar.

Die Innenfläche des Organs ist ziemlich gleichmässig blutig imbibirt und platt gedrückt gerade da, wo die Grenze zwischen Cervix und Corpus uteri zu vermuthen ist; auf dem Sagittalschnitt der Wandung fängt das Parenchym etwa 5 cm oberhalb des Orificium externum an, lamellös und leicht spaltbar zu werden; in diese Gegend ist also das Orificium internum zu verlegen, doch muss die sichere Bestimmung dem Mikroskop überlassen bleiben.

Orificium externum-Fundus	17,5 cm
Portio	V. 0,5 H. 1,1 cm
Cervix	ca. 5 cm

Mikroskopisch findet sich die letzte mit typischem Epithel versehene und zähem Schleim erfüllte Cervixdrüse 4½ cm oberhalb des Orificium externum, also ungefähr in derselben Höhe, in die makroskopisch das Orificium internum verlegt wurde; das Stroma ist im Cervix ein fibrilläres, derbfaseriges Bindegewebe, an dessen länglichen Kernen der Protoplasmaleib kaum erkennbar ist. Das Oberflächenepithel fehlt. Oberhalb dieser Höhe beginnt eine vollkommen erhaltene Decidua vera, die dünn in die Cervixschleimhaut ausläuft, aber schon nach 2 mm so dick ist, dass sie an den Schnitten makroskopisch erkannt und Spongiosa und Compacta an ihr unterschieden werden kann. Letztere ent-

hält sehr schön ausgebildete grosse Deciduazellen; in den Septen der Spongiosa sind die Zellen mehr spindelig, aber in ihrem Charakter als deciduale wohl erkennbar. Die Maschen enthalten noch zum Theil wohlerhaltene, niedrige cubische Epithelien: die engen Drüsenlumina reichen zum Theil in die Muskulatur hinein. Bemerkenswerth sind die grossen, wohlerhaltenen Gefässe in der Compacta, am merkwürdigsten aber, dass das Oberflächenepithel auf eine Strecke von mehreren Millimetern vollkommen erhalten ist; es ist zunächst niedrig cubisch, wird nach oben hin immer flacher, endlich endothelartig, und hört 6 mm oberhalb des Beginns der Decidua auf, da wo die Oberfläche derselben nicht mehr glatt, sondern zerrissen und der Compacta beraubt ist. Erwähnenswerth ist, dass die Oberfläche hier nicht ganz eben ist, sondern mehrfach papillen- oder polypenartige Erhebungen bildet, was im Verein mit der guten Erhaltung, den fast gar nicht vorhandenen Zeichen der Dehnung und dem intacten Oberflächenepithel zu der Vermuthung Anlass giebt, dass es sich um eine jener zipfel- oder knopfartigen Hereinragungen der Decidua in das Orificium internum handelt, wie wir sie wiederholt schon sahen, z. B. bei Präparat 15. Für die Entstehung aus der Cervixschleimhaut ist nicht der geringste Anhalt gegeben, da die Schleimhaut von der Oberfläche bis in die Muscularis hinein alle Charaktere der umgewandelten Corpusmucosa trägt.

Nach dem Aussehen des Wandungsparenchyms gehört die obere Hälfte des fraglichen (allerdings überhaupt nur 0,6 cm hohen) Abschnitts dem Corpus uteri an; die gewöhnliche lamelläre Structur ist zwar nicht deutlich ausgesprochen, aber das Vorwiegen der Muskelfasern ist doch charakteristisch: der Uebergang in das an Muskeln etwas ärmere Cervixgewebe findet ungefähr von der Mitte des erhaltenen Deciduallappchens ab ganz allmälig statt; der Unterschied ist aber überhaupt nicht so scharf wie sonst, da der Cervix aussergewöhnlich reich an Muskelgewebe ist; in seiner mittleren, sonst ja ganz muskelarmen Schicht finden sich nicht unerhebliche, zum Theil longitudinal, hauptsächlich aber quergetroffene Muskelbündel.

Nach den übereinstimmenden Ergebnissen der makro- und mikroskopischen Untersuchung müssen wir hier also einen $4^1/_2$—5 cm langen Cervix, einen 3,7—4 cm langen gedehnten Abschnitt des Corpus annehmen, auf der Grenze zwischen beiden finden wir ein 0,6 cm langes Stückchen, dessen Herkunft sich nicht ganz sicher bestimmen lässt. Wir haben angenommen, dass es ein zipfelartig in den obersten Theil des Cervix hereinragendes Stückchen der Decidua vera ist; so viel ist jedenfalls sicher, dass eine innige Verbindung der betreffenden Stelle mit dem unteren Eipol überhaupt nicht stattgefunden hat, da ja das Oberflächenepithel erhalten geblieben ist.

21. Uterus puerperalis, 9 Stunden p. p. X. Monat.

Frau M. S., IX-para 34 Jahre (1895).

Bei der VIII. poliklinisch geleiteten Geburt Perforation nach misslungenem Wendungsversuch wegen ungünstiger Einstellung des abnorm stark entwickelten Schädels. I. unvollkommene Fusslage; 6. VIII. VM. $^3/_4$2: Parturiens, welche die vorhergehenden Tage eine ganz geringe Wehenthätigkeit zeigte, bekommt etwa 2—3 kräftigere Wehen; Blase springt, Muttermund thalergross, in einigen Wehen wird der Rumpf bis über den Nabel geboren; erhebliche Schwierigkeiten bei der Arm- und Kopflösung. Auch nachher ist der Uterus wieder sehr schlaff; schliesslich manuelle Placentarlösung wegen zunehmender Anämie; Exitus um 11 $^1/_2$ Uhr. Der Uterus war bis zum Tode schlaff geblieben und ist auch im Obductionsprotocoll als ein grosser, überaus schlaffer Sack, dessen Wände eine teigige Consistenz besitzen, bezeichnet.

Der Cervix ist 5,5—6 cm lang, seine Schleimhaut lässt sich nach oben scharf abgrenzen; auf den vorne 1,1 cm, hinten 0,8 cm dicken Cervix folgt zunächst ein Abschnitt der Uteruswandung, dessen Dicke ziemlich gleich der des Cervix ist, vorne 1,1 cm, hinten 1,2 cm; allmälig wird die Wandung nach oben zu dicker und erreicht in der Höhe der festen Anheftung des Peritoneum die grösste Dicke, die dann im ganzen oberen Theil des Corpus ziemlich gleich bleibt, vorne 3,2 cm, hinten 2,1 cm. Die Umschlagsfalte befindet sich vorne fast genau in der Höhe des oberen Endes der Cervixschleimhaut, die feste Anheftung des Peritoneum liegt 6 cm höher; auch hinten ist eine entsprechende mittlere Partie unterhalb der festen Anheftung des Peritoneum, die 4,5 cm oberhalb des Orificium internum liegt, verdünnt; das Cavum Douglasii ist auffallend tief, noch unterhalb der Portio vaginalis ist die hintere Scheidenwand mit Peritoneum bekleidet. Die Douglas'schen Falten setzen sich etwa in der Höhe des Orificium internum an den Uterus an, die feste Anheftung des Peritoneum ist, wie gesagt, erst 4,5 cm höher.

Orificium externum-Fundus	22 cm
Portio	V. 1,3 H. 2,4 cm

Mikroskopisch reicht sowohl vorne als hinten die bis auf den Verlust der Oberflächenepithelien intacte, nicht decidual veränderte Cervixschleimhaut genau so weit, als das makroskopisch angenommen wurde; oberhalb ist die Muskulatur nackt oder von einer dünnen Schicht längsstreifigen, fetzigen Gewebes, den Resten der Decidua, in denen deutliche Zellen nicht mehr erkennbar sind, bedeckt. In derselben Höhe wie die Schleimhautgrenze findet sich an den Schnitten die oft besprochene Aenderung des Wandungsparenchyms. Bemerkenswerth ist, dass die ganze Uteruswandung hier viel mehr Bindegewebe enthält als

in der Regel, und zwar nicht nur zwischen den einzelnen Muskelbündeln, sondern auch zwischen den einzelnen Fasern eines Bündels — ein Befund, der vielleicht mit der mangelhaften Contractionsfähigkeit des Uterus in Zusammenhang gebracht werden kann.

Zu Vergleichszwecken habe ich an diesem Cervix, dessen Länge im Wesentlichen nicht auf abnormer Dehnung beruhen konnte, da die vorausgegangene Wehenthätigkeit gering und mechanische Schwierigkeiten bei der Geburt nicht vorhanden waren, Messungen an (nach der von Blind angegebenen Methode) isolirten Muskelfasern angestellt, die hier Platz finden mögen.

	Anzahl der Messungen	längste Faser	kürzeste Faser	Durchschnitt
V.	20	400	40	209 μ
H.	30	410	100	228 μ

In dem Cervix liegen oft sehr lange und ganz kurze und dicke Fasern dicht neben einander; im Corpus uteri sind die Fasern im Allgemeinen sehr viel länger und dicker, doch habe ich Einzelmessungen nicht vorgenommen.

Präparat 21 zeigt also über einem 6 cm langen Cervix ein fast ebenso langes „unteres Uterinsegment", dessen unscharfe Abgrenzung nach oben (Fehlen des Contractionsrings) aus der fast absoluten Wehenlosigkeit des Uterus nach Ausstossung des Kindes sich leicht erklärt. In gewissem Sinne erklärt dieser Umstand auch die Länge des unteren Uterinsegments, trotz der fehlenden mechanischen Schwierigkeiten. Nur ist dabei zu berücksichtigen, dass die Erschlaffung, auf die Zweifel[1]) den Fortbestand des unteren Uterinsegments auch nach der Geburt zurückführt, einerseits den ganzen Uterus betrifft, andererseits aber doch im oberen Theil des Corpus, der ja sehr viel dickwandiger ist, beträchtlich geringer gewesen sein muss. Wir haben also auch hier wieder ein verschiedenes Verhalten zweier Wandungsabschnitte oberhalb des oberen Endes der Cervixschleimhaut.

22. Uterus puerperalis, 24 Stunden p. p. X. Monat.

Frau K. W., 35 Jahre, VI-para. Plattes Becken (Diag. $10^3/_4$); Fruchtwasser 5 Tage vor der Uebernahme am 8. III. 1895 abgeflossen; geringe Wehenthätigkeit; Temperatur 38,3; Tympania uteri; Muttermund thalergross; Kopf in Vorderscheitelbeineinstellung; Abgang von übelriechender, trüber Flüssigkeit; Perforation; nach weiteren 8 Stunden wird wegen des gefahrdrohenden Zustandes der Mutter und der geringen Aussicht auf spontane Beendigung bei 5-Markstückgrossem Muttermund

[1]) Wiener Congress.

der Kopf mit dem Kranioklast gefasst und langsam unter stetiger Controle des Muttermundes extrahirt; die Entwickelung der Schultern macht grosse Schwierigkeiten; es entsteht bei derselben ein complicirter, die Blase eröffnender Riss vorne, der nach der Entbindung durch die Naht geschlossen wird.

Der Allgemeinzustand ist nachher sehr schlecht, der Puls nicht fühlbar. Keine Nachgeburtswehen; die Placenta wird am nächsten Morgen nach vergeblichen Versuchen der Expression in Aethernarkose manuell gelöst. NM. 4. 30 Exitus letalis, nachdem trotz aller Analeptica (auch Infusion) der Puls nicht wiedergekehrt ist.

Der Uterus ist sehr gross; die Verhältnisse der verschiedenen Abschnitte sind nicht ganz leicht zu beurtheilen, da der Cervix stark zerfetzt ist und die Uebersicht durch den 11,2 cm langen von links vorne unten nach rechts hinten oben ziehenden, breitklaffenden Riss erschwert ist; derselbe eröffnet die Blase, dringt in das durch ein Hämatom entfaltete rechte Parametrium ein und setzt sich in das Corpus uteri bis 8,3 cm unterhalb des Fundus fort. Da der Riss noch genäht worden war, sind nur an einem beschränkten Bezirk natürliche Verhältnisse erhalten.

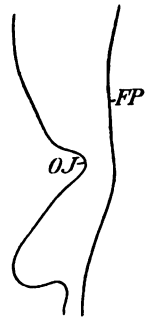

Fig. 7. Glaspause v. Präp. 22, vorne. ½ nat. Grösse.
FP Feste Peritonealanheftung
OJ Orificium internum

Eine Farbendifferenz besteht auf der Innenfläche nicht; die an ihren Krypten und Faltenbildungen leicht kenntliche Cervixschleimhaut reicht vorne 3,1 cm, hinten 3,6 cm vom Orificium externum in die Höhe; dicht oberhalb ihres Endes zeigt die Uteruswand auf dem Sagittalschnitt eine starke Einziehung, an der sie vorne 0,7 cm, hinten 1,5 cm misst, gegenüber 1,4 cm vorne in der Mitte des Cervix, und 2 cm in der Höhe der festen Anheftung des Peritoneum, 2,5—3 cm in den oberen Theilen des Corpus uteri. Ein deutlich vorspringender Contractionsring ist nicht vorhanden; eine Differenz der Gewebe auf dem Sagittalschnitt ist nicht deutlich ausgesprochen. Die Umschlagsfalte des Peritoneum ist vorne in der Höhe des (mikroskopisch bestimmten) Orificium internum, der festen Anheftung des Peritoneum 2,1—2,4 cm höher, hinten in der Höhe des Orificium internum.

Orificium externum-Fundus . . .	20,7 cm
Portio	V. 0,6 H. 0,8—1,5 cm
Orificium externum-internum . .	3,1—3,6 cm

Mikroskopisch findet sich dicht unter der schmalsten Stelle des Präparates (entsprechend Orificium internum in Fig. 7) eine nach unten gerichtete Papille, an deren Unterfläche noch wohlerhaltenes hochcylindrisches Cervixepithel aufsitzt; es handelt sich offenbar um den

Querschnitt der obersten Arborvitaefalte; darüber tritt die Muskulatur selbst unmittelbar an den Schnittrand heran, zum Theil bedeckt von einer granulationsähnlichen, sehr undeutlichen Schicht; jenseits dieser streckenweise noch ganz diffuse, nekrotische Massen, die Einzelheiten nicht erkennen lassen; in derselben Höhe findet sich auch die an den Schnitten sehr deutliche Grenze zwischen dem lamellösen, muskelreichen Gewebe und dem verfilzten, muskelarmen Cervixgewebe, das nur an der Peripherie geschlossene Muskelzüge erkennen lässt. An der Stelle des Orificium internum finden sich hier aussergewöhnlich starke, quergetroffene Muskelbündel. Im ganzen Uterus findet sich sehr viel mehr Bindegewebe, als es der Norm entspricht.

Gegen die Verlegung des inneren Muttermunds an die Stelle von „O. J." könnte hier eingewendet werden, dass die obere Grenze der Cervixschleimhaut nicht sicher sei, da ja die schlecht gefärbte und in ihren histologischen Einzelheiten nicht mehr erkennbare Innenflächenauskleidung oberhalb des Orificium internum auch aus nekrotischer Cervixschleimhaut entstanden sein konnte. Dem gegenüber hebe ich hervor, dass auch die makroskopische Abgrenzung der Cervixschleimhaut sich an dieser Stelle fand, und dass das relative Intactbleiben der Cervixschleimhaut auch bei den schwersten Geburten gegenüber der leichten Zerstörbarkeit der Decidua aus allen meinen Präparten hervorgeht, wie denn auch in dem ähnlich liegenden Fall 18 die stark comprimirte Cervixmucosa als solche noch gut zu erkennen war. Ueberdies liess ja die typische Beschaffenheit der Wandung mit Sicherheit erkennen, dass die oberhalb des Orificium internum gelegene Partie nicht mehr dem Cervix angehörte.

Zugegeben aber, dass bei „O. J." der innere Muttermund sich befand, so zeigt sich wieder, dass oberhalb desselben nicht sofort die dicke, contrahirte Uteruswandung beginnt, sondern dass gerade hier eine ziemlich erheblich verdünnte, wenn auch nur 0,4 cm hohe Partie sich findet, die erst allmälig bis zur festen Anheftung des Peritoneum stärker anschwillt; mit anderen Worten, wir haben einen gedehnten, wenn auch wenig umfangreichen Bezirk des Corpus uteri vor uns, dessen geringe Entwickelung im Einklang steht mit der geringen vorausgegangenen Wehenthätigkeit.

Ich habe den vorliegenden Fall benutzt als Probestein für die Bayer'sche Lehre von der fehlenden Hypertrophie des Cervix, der daraus resultirenden mangelhaften Entwickelung des unteren Uterinsegments und der während der Geburt zum Platzen neigenden „Strictur". Wenn irgendwo, so konnte man hier an eine solche Strictur in Bayer's Sinn denken, hier, wo bei einer Sechstgebären-

den die vorsichtige und schonende Extraction eines perforirten Kindes zu einer ganz unerwarteten und aussergewöhnlich weitgehenden Rupturirung geführt hatte und wo sich am Präparat ein nicht allzulanger Cervix und ein recht mangelhaftes unteres Uterinsegment fand. Ich fertigte also nach Blind's [1]) Vorschrift Isolationspräparate von Muskelfasern des oberen Theils des Cervix vorne und hinten an; dabei fiel zunächst wieder auf, dass verhältnissmässig wenig Muskelfasern, dagegen sehr viel Bindegewebsfibrillen in den Zupfpräparaten vorhanden waren; die Muskelfasern sind alle für einen am Ende der Gravidität stehenden Uterus sehr kurz; kaum eine über 100 μ, die meisten 40—50, viele nur 10—20 μ lang und dabei ziemlich schmächtig. In vielen fanden sich an den Polen der Kerne und auch sonst im Protoplasma hell glänzende Körnchen, wahrscheinlich Fett. Diese Befunde sahen zunächst wie eine Bestätigung Bayer's aus; als ich aber auch die Muskulatur des Corpus untersuchte, stellte sich heraus, dass sich dieselbe ebenso verhielt wie im Cervix; auch hier zeigten sich Degenerationserscheinungen in den Muskelfasern, diese massen meist nur 100 bis 200 μ, viele sogar weniger (normal 300—600 μ nach Nagel); sie sind zwar dicker als im Cervix, aber bedeutend schmächtiger als in einem normalen Uterus. Also nicht um eine mangelhafte Ausbildung des Cervix gegenüber dem Corpus handelte es sich, sondern um eine Abnormität, welche die Muskulatur des gesammten Uterus in gleicher Weise betraf, und die wir wohl als Theilerscheinung einer vorher schon vorhandenen Metritis chronica betrachten dürfen; es scheint mir auch sicher, dass die Befunde zur Erklärung der sonst unverständlichen Ruptur heranzuziehen sind; doch soll auf diese Frage, die von anderer Seite behandelt werden soll, hier nicht eingegangen werden.

Freilich waren die Muskelfasern des Corpus stärker entwickelt wie die des Cervix: aber das ist sicher das normale Verhältniss, und gerade mit Rücksicht hierauf habe ich die Muskelmessungen bei Fall 21 angestellt; auch dort fand sich eine viel mächtigere Entwickelung der einzelnen Fasern im Corpus als im Cervix, obgleich letzterer, ebenso wie das untere Uterinsegment sehr gut entwickelt war.

---

[1]) l. c. S. 32.

Dasselbe Verhältniss lag auch in dem von Davidsohn[1]) geschilderten normalen Fall vor; Bayer selbst hat in seinen in Freiburg 1889 beschriebenen Fällen die zugehörigen Maasse aus dem Corpus nicht mitgetheilt, so dass shon deshalb die pathologischen Fälle für seine angenommene mangelhafte Hypertrophie des Cervix nicht beweiskräftig sind. Die gleiche Unterlassung beging sein Schüler Blind in seinem 2. Fall, bei dem überdies von einer mangelhaften Entwickelung der Muskelfasern kaum die Rede sein kann, da sich die Maasse zwischen 40 und 452 μ bewegen, ebenso viel ungefähr wie bei meinem Fall 21 bei sehr gut entwickeltem Cervix; bei seinem Fall 1 freilich findet er im Corpus Mittelzahlen von 390—428, in dem Cervix 89—189; aber dieser Fall ist erst am 7. Tage des Wochenbettes gestorben, die bereits vorhandenen Rückbildungsvorgänge sind durch die nur 14 cm betragende Länge des Uterus bewiesen; ein sicherer Schluss auf die Beschaffenheit der Muskulatur vor der Ruptur war also jedenfalls nicht mehr erlaubt; es kann doch durchaus nicht ausgeschlossen werden, dass sich die Muskelfasern des Cervix etwas rascher zurückgebildet hatten, als im Corpus; Maassangabe bezüglich des Cervix und eine genaue makroskopische Beschreibung des Uterus fehlt übrigens. Dabei sehe ich noch ganz von der Geburtsgeschichte ab, aus der hervorgeht, dass die Hebamme die Blase gesprengt und „nach ihrer Angabe“ langsam extrahirt hat; wie weit vorher der Muttermund geöffnet war, ist nicht erwähnt; wer mit der Hebammenpraxis einigermaassen vertraut ist, wird ohne Weiteres zugeben, dass das Zustandekommen der Ruptur sehr viel einfacher und natürlicher, als durch Bayer's künstliche Construction dadurch sich erklärt, dass die Hebamme, wie dies gewöhnlich geschieht, bei ungenügend erweiterten Weichtheilen unvorsichtig extrahirt hat; so verliert, auch von der klinischen Seite betrachtet, dieser Fall alle Beweiskraft[2]).

Aehnlich, wenn auch nicht gleich, steht es mit den klinischen Verhältnissen in den 2 anderen von Blind berichteten Eällen, wo es sich um Extractionen bei Placenta praevia handelte; dass es dabei auch bei vorsichtigster Extraction — selbst wenn bessere Wehen, wie in dem gegebenen Fall, da waren, und der Muttermund nicht nur gerade so weit eröffnet ist, „dass man zwischen ihm und dem Steiss des Kindes durchdringen kann“[3]) — einmal zu tiefen Rissen kommen kann, bedarf keiner besonderen Erläuterung.

Ich würde meine wenigen Fälle und Messungen nicht gegen

---

[1]) l. c. S. 19.

[2]) Zu dem gleichen Resultate bezüglich der Blind'schen Fälle kommt Koblank (Beitrag zur Lehre von der Uterusruptur, 1896).

[3]) l. c. S. 36.

Bayer's umfassende Untersuchungen in die Wagschale zu werfen wagen, wenn sich nicht aus den von Bayer selbst gegebenen Zahlen und den anatomischen Verhältnissen allein zeigen liesse, dass sich die Cervixfrage auf diesem Wege nicht lösen lässt, auch wenn Hunderttausende von Messungen einzelner Fasern ausgeführt werden. Zunächst scheint es mir überhaupt sehr gewagt, aus einer Differenz von 50—100 μ in den Durchschnittszahlen, die dem 1½- bis 3fachen der Grundzahlen entspricht, Schlüsse zu ziehen, bei Elementen, bei denen im Einzelfalle Schwankungen um den 10fachen Betrag der Grundzahl vorkommen und daher die individuellen Schwankungen gewiss auch sehr grosse sein müssen. Ferner ist die von Bayer aufgestellte scharfe Trennung von äusserer, mittlerer, innerer Schicht im Cervix eine ziemlich willkürliche; die äussere Lage kann freilich immer abgetrennt werden, aber eine mittlere und innere Schicht kann man gewöhnlich gar nicht unterscheiden; und doch giebt Bayer für beide sehr verschiedene Zahlen. Ganz falsch aber ist Bayer's Hauptschlussfolgerung, auf die er immer wieder zurückkommt: „Der Cervix hypertrophirt also, er wächst; wenn er aber gewachsen und trotzdem doch nicht länger geworden ist, dann muss er sich mit seinem oberen Theil entfaltet haben“ [1]). Dieser Schluss hat doch zur Voraussetzung, dass alle Muskelfasern genau longitudinal angeordnet sind; dies ist aber durchaus nicht der Fall; Bayer selbst giebt an, dass ringförmige Muskelfasern vorhanden sind; auch ich sah sie sehr reichlich bisweilen, finde aber, dass die überwältigende Mehrzahl der Muskelelemente der Cervix überhaupt keine bestimmte Anordnung aufweist, sondern ganz wirr, nach allen Richtungen verläuft, so dass ihr Wachsthum im Ganzen viel weniger eine Verlängerung, als vielmehr eine Verbreiterung des Cervix bedingen muss, die ja allgemein anerkannt ist; nur in den äussersten Schichten haben die längs verlaufenden Fasern, wenn auch durchaus nicht die Allein-, so doch die Vorherrschaft; aber gerade diese äusserste Schicht beweist nichts für die Enfaltung des Cervix nach oben: denn da sie auch in das Scheidengewölbe übergeht, so kann sehr viel eher ein Ausgleich der durch Wachsthum vermehrten Länge nach unten zu stattfinden, da dort der Wachsthumswiderstand auf alle Fälle geringer ist.

---

[1]) Freiburger Congress 1889. S. 271.

Endlich ist mir bei Bayer's Zahlenangaben aufgefallen, dass die Zunahme der Muskelfasern in der hinteren Cervixwand, in den „äusseren und inneren" Lagen fast in allen Rubriken bedeutender ist, als in der vorderen Wand, und auch in der mittleren Schicht hinten nicht wesentlich gegen vorne zurückbleibt. Wie stimmt damit überein, dass im Wesentlichen die vordere Cervixwand sich entfalten soll und dass thatsächlich das untere Uterinsegment vorne meist sehr viel besser ausgebildet ist als hinten? Bayer[1]) freilich folgert trotzdem, „dass bei normaler Hypertrophie der Muskelelemente des noch erhaltenen Cervix der supravaginale Theil entfaltet und zum unteren Uterinsegment geworden ist, weil anderenfalls der Cervix entsprechend seiner Hypertrophie um das Vielfache vergrössert und verlängert sein müsste". Nach diesem „Syllogismus" müsste nothwendiger Weise die nach Bayer's eigenen Angaben ja stärker hypertrophirte hintere Cervixwand, die kein oder ein niedriges unteres Uterinsegment bildet, „um das Vielfache", mindestens um ebensoviel die Länge der vorderen Cervixwand, in die Scheide herabragend, übertreffen, als sich die weniger hypertrophirte vordere Cervixwand nach oben entfaltete.

23. Uterus puerperalis 24 Stunden p. p.

Klinisch ist nur bekannt, dass das in Gesichtslage befindliche Kind auswärts mit der Zange entwickelt wurde und die Frau circa 24 Stunden später starb. Bei der Obduction fand sich eine Ruptura uteri, die ihrem ungewöhnlichen Sitz nach wohl als traumatische, vielleicht als directe Durchstossung mit dem Zangenlöffel angesehen werden muss.

4½ cm langer Riss im hinteren Scheidengewölbe, der sich in den Cervix erstreckt, aber noch 2 cm vom Orificium internum entfernt endigt. An der Hinterwand des Uterus ein ziemlich grosser Placentarrest; der Uterus ist an der Seite und im Fundus aufgeschnitten und auseinander gelegt; man erkennt sofort deutlich 3 Abschnitte, die sich sowohl nach dem Aussehen der bekleidenden Schleimhaut, als auch nach der Muskulatur unterscheiden. Die Innenfläche des obersten und grössten Abschnitts ist von zahlreichen anhaftenden Deciduafasern rauh, durch veränderten Blutfarbstoff dunkel gefärbt; darauf folgt eine Abtheilung der Schleimhaut, die etwas heller und glatter erscheint; an der Grenze beider Abschnitte springt an der hinteren Wand, weniger deutlich vorne, eine halbringförmige Verdickung der Muskulatur vor; in gleicher Höhe befindet sich aussen die Linie, an der das Peritoneum fest angeheftet ist.

---

[1]) Centralbl. f. Gyn. 1895 Nr. 7.

Von da ab nach abwärts verjüngt sich die Wand des Uterus auf dem Sagittalschnitt zunehmend und wird am dünnsten dicht oberhalb des oberen Endes der Cervixschleimhaut; diese hört mit einem rings herumlaufenden, ziemlich scharfen Saum 3,6 cm oberhalb des Orificium externum auf und ist deutlich kenntlich an ihrer von Falten und Vertiefungen besetzten Oberfläche; auch die Farbe ist verschieden. Besonders markant ist der Unterschied dieses untersten und des mittleren Abschnitts auf dem Sagittalschnitt; oberhalb der Schleimhautgrenze erscheint das Gewebe lockerer, längsgestreift, die Muskellamellen lassen sich durch die Pincette leicht von einander abziehen; unterhalb ist das Gewebe grau, fest gefügt; nur an der Peripherie sieht man Muskelfaserzüge von oben in den Cervix herabsteigen, ebenso von da in die Scheidenwand.

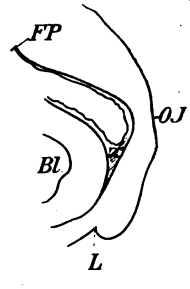

Fig. 8. Glaspause von Präp. 23, vorne. 1/2 nat. Grösse.
FP Feste Peritonealanheftung
OJ Orific. internum
Bl Blase
L Laquear, x lockeres Zellgewebe zwischen Blase und Uterus

Die Blase ist noch im Zusammenhang mit dem Uterus; das Peritoneum schlägt sich 1 cm unterhalb des oberen Endes der Cervixschleimhaut über; die feste Anheftung des Peritoneum liegt 4 cm höher; etwa 1/2 cm über dieser im Sagittalschnitt eine grosse Vene, die sich beiderseits streckenweise sondiren lässt; die Verbindung zwischen Blase und Uterus ist eine sehr lockere, bis 1,1 cm oberhalb des Scheidengewölbes; es findet sich sogar Fettgewebe zwischen beiden (vergl. Fig. 7 x).

Orificium externum-Fundus	17,7 cm
Portio	0,3—0,5 cm
Cervix	3,6 „
Unteres Uterinsegment	3—3,5 „
Dicke der Portio	0,4 „
„ des Cervix	1,1 „
„ dicht oberhalb des Orificium internum .	0,6 „
„ in der Höhe des Contractionsrings . .	2,3 „
„ höher oben im Corpus	2,1 „

Mikroskopisch. Das Präparat ist schlecht fixirt; das Oberflächenepithel fehlt vollständig; von der Stelle ab, wo die Schnitte am schmalsten sind, ist die Oberfläche von bindegewebigen, aber nicht decidualen Erhabenheiten besetzt; dicht unter der Oberfläche finden sich buchtige Hohlräume, mit Schleim und abgestossenen Zellen erfüllt; einer dieser acinösen Räume ist ausgekleidet von hohem typischem Cervixepithel; auch weiter unten sind noch einzelne Drüsen gut erhalten, in einzelnen grösseren Follikeln an der Portio finden sich dagegen nur Zellreste und Schleim, wie in den höher oben gelegenen Drüsenresten.

Es handelt sich auf dieser Strecke also um schlecht erhaltene Cervixschleimhaut. Oberhalb der schmalsten Stelle (Orificium internum) ist die Oberfläche fast ganz glatt, die Muskulatur liegt nackt zu Tage bis auf einige Fetzen faserigen, von Rundzellen durchsetzten Gewebes, offenbar Deciduareste.

Im Wandungsparenchym findet sich oberhalb des Orificium internum ausgesprochene lamellöse Structur. Gegen das Orificium internum zu nehmen die zum Theil längs-, zum Theil quergetroffenen Muskelbündel sehr stark ab, und man kann schliesslich nur an der äusseren Peripherie noch geschlossene Muskelzüge verfolgen. In der Gegend vom Orificium internum finden sich zahlreiche quergetroffene Bündel, ohne dass ein bestimmt abgegrenzter Sphincter gebildet würde. Unterhalb des Orificium internum treten die Muskelfasern sehr stark zurück gegenüber dem kernarmen, an stark gekrümmten Fibrillen reichen Bindegewebe; eine bestimmte Zeichnung ist nicht zu erkennen.

24. Präparat P. S. 5 der Sammlung; Uterusruptur.

Klinisches unbekannt.

Der Uterus ist durch einen medianen Sagittalschnitt auf der Vorderseite eröffnet; an der linken Seite des Organs befindet sich ein colossaler Längsriss, $1^1/_2$ cm oberhalb des intacten Muttermundssaumes beginnend und $13^1/_2$ cm nach oben bis in das mittlere Dritttheil des Hohlmuskels reichend; die Scheide ist intact.

Ungefähr in der Mitte der Lichtung des ganzen Genitalschlauchs findet sich ein auf dem Sagittalschnitt vorne und hinten stark vorspringender ringförmiger Muskelwulst, hinten 9 cm, vorne 11 cm vom Muttermundssaum entfernt. Dem Wulst innen entspricht eine Einziehung der äusseren Contur, so dass das ganze Präparat noch jetzt die Sanduhrform andeutet. Oberhalb dieses ausgesprochenen Contractionsringes ist die Muskulatur 2—2,5 cm dick, unterhalb 0,7 cm. Die feste Anheftung des Peritoneum befindet sich in derselben Höhe wie der Contractionsring, ebenda ein Venenlumen, welches sich eine Strecke weit sondiren lässt.

Die Blase ist nur sehr locker mit dem Cervix verbunden; die Umschlagsfalte des Peritoneum ist $4^1/_2$ cm oberhalb des Orificium externum, etwa 1 cm darüber kann man auf dem Sagittalschnitt der Uteruswandung eine Aenderung des Gewebs erkennen, indem dasselbe etwas dunkler gefärbt und leicht in Lamellen spaltbar wird, während es nach unten lichter und compact ist. Auf der Schleimhautoberfläche ist die Unterscheidung von Uterusabschnitten nur an einer ganz beschränkten Stelle vorne möglich; hier ist auf einer 5 cm langen Strecke vom Orificium externum ab intacte, aber platt gedrückte Schleimhautoberfläche

zu erkennen, darüber beginnt eine feinflockige Beschaffenheit der Oberfläche, welche sich auch im ganzen übrigen Uterus findet. An den übrigen Partien ist theils durch die Ruptur, theils durch die Präparation die Schleimhaut des Cervix so zerstört, dass eine scharfe Abgrenzung nach oben nicht möglich ist.

Die mikroskopischen Präparate sind unbrauchbar.

Orificium externum-Fundus . . . . . 23,5 cm
Portio . . . . . V. 3,2 H. 2,7 cm

Ich betrachte diesen Fall an sich natürlich nicht für beweisend; da aber aus meinem gesammten Material (wie aus der Literatur) sich ergiebt, dass das Orificium internum da liegt, wo das charakteristische Cervixparenchym aufhört, so glaube ich nach diesem Kriterium im Zusammenfall mit dem, soweit er noch brauchbar ist, bestätigenden Befund an der Cervixschleimhaut das Orificium internum etwa 5 cm oberhalb des Orificium externum annehmen zu dürfen, so dass darüber noch ein 4—6 cm langer gedehnter Abschnitt, der dem Corpus uteri angehört, liegt. Aufgenommen habe ich den Fall wegen des Verhaltens der Blase zum festen Peritonealansatz und dieses zu dem so schön ausgebildeten Contractionsring.

25. Sammlungspräparat P. S. Nr. 7, Ruptura uteri.

Klinisches unbekannt.

An der Hinterwand des Uterus, mehr nach rechts hin, befindet sich ein grosser, breit klaffender Riss, welcher 3½ cm oberhalb des Orificium externum beginnt, 7 cm lang und in seinem oberen Theil fast quer und parallel dem darüber gelegenen Contractionsring verläuft. Es ist also im Wesentlichen hier der Abschnitt, der als unteres Uterinsegment zu betrachten ist (s. u.), eingerissen, während der Hohlmuskel intact, der Cervix nur etwas angerissen ist. Das ganze Präparat hat Sanduhrform, indem es durch eine rings herum verlaufende Einziehung an der Aussenwand in zwei Theile getheilt wird. Ersterer entspricht im Inneren einem sehr stark vorspringenden Contractionsring; in gleicher Höhe mit seiner stärksten Prominenz findet sich vorne und hinten die feste Anheftung des Peritoneum und auf dem Sagittalschnitt ein grosses, eine Strecke weit sondirbares Venenlumen. Die Wanddicke am Contractionsring beträgt 2,2 cm und fällt rasch ab auf 0,2 cm, gegen das untere Ende des Cervix wieder auf 0,7 cm ansteigend. Die Entfernung des Contractionsrings und der festen Anheftung des Peritoneum vom Orificium externum beträgt vorne 10 cm, hinten 8—9 cm. Eine Schleimhautabgrenzung ist auf der Innenfläche nicht mehr erkennbar; 4,2 cm oberhalb des Orificium externum sieht man auf dem Sagittalschnitt einige quergetroffene Muskelbündel, darunter muskelarmes, weissliches Ge-

webe; an derselben Stelle findet sich die Umschlagsfalte des Peritoneum (von hier bis zur festen Anheftung des Peritoneum noch 5,2 cm). Von einer lamellösen Gestaltung der oberhalb liegenden Partie ist nichts mehr zu sehen, da dieselbe so stark ausgezogen ist, dass sie das Licht durchscheinen lässt; man sieht die offenbar aus ihr emporgezogenen Muskellamellen endigen auf einer schräg vom Contractionsring nach unten abfallenden Linie.

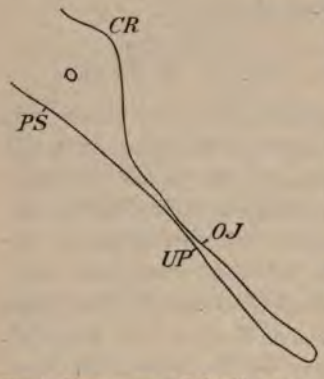

Fig. 9. Glaspause von Präp. 25, vorne. $^1/_2$ nat. Grösse

PS Feste Anheftung
UP Umschlagsfalte des Peritoneum
OJ Gegend des inneren Muttermunds

Die mikroskopischen Präparate sind unbrauchbar.

Orific. externum-Fundus . . . 22,5 cm
Portio . . . . . 1,0 „

Auch dies Präparat ist nicht beweisend; ich nehme einen etwas über 4 cm langen Cervix und ein 5—6 cm langes unteres Uterinsegment an; aufgenommen habe ich es aus denselben Gründen wie das vorige.

26. Uterus aus dem „Beginn des Puerperiums". Sammlung N. S. Nr. 9. Klinisches unbekannt.

Der Uterus entstammt einer Pluripara, da sich ältere, vernarbte Einrisse an der Portio vaginalis finden; der Grösse nach ist er unmittelbar post partum entnommen. Die Placenta ist entfernt, die Eihäute einschliesslich des Chorions, sitzen zum Theil noch fest, besonders in den unteren Abschnitten des Corpus. Am besten überblickt man die Verhältnisse an der Hinterwand; vorne ist das Organ aufgeschnitten und auseinander gefaltet, so dass die Uebersicht nicht so gut ist.

2,7 cm über dem Orificium externum beginnt die Decidua mit einem horizontal herüberziehenden Rande; darunter findet sich derbe, schwer zerreissliche Cervixschleimhaut; der Stamm des Arbor vitae aber reicht nicht so weit hinauf, sondern nur 1,7 cm weit vom Orificium externum; eine 1 cm hohe Schicht ist also ziemlich glatt, nur seitwärts strahlen in dieselbe noch Falten des Arbor vitae aus. Das Chorion ist im untersten Abschnitt eine Strecke weit von der Decidua abgehoben, doch ist seine Unterfläche ganz glatt; von der Oberfläche der Decidua lässt sich dagegen in kleinen Fetzen ein ausserordentlich zartes Häutchen abheben, welches unmittelbar bis zum freien Endsaum der Decidua reicht; es wird vermuthet, dass es der Reflexa entspricht, was sich mikroskopisch bestätigt.

Ein Contractionsring ist nicht vorhanden; die feste Anheftung des Peritoneum befindet sich vorne 2,5 cm, hinten $1^1/_2$ cm oberhalb des Be-

ginns der Decidua, in gleicher Höhe das Lumen einer Kranzvene. Auf dem Sagittalschnitt der Wandung hören da, wo die Cervixschleimhaut beginnt, die lockeren Längslamellen der Muskulatur auf und es beginnt muskelarmes, compactes Gewebe. Die Wanddicke beträgt vorne unterhalb der festen Anheftung des Peritoneum 0,8, oberhalb 1,8 cm. Hinten ist kein wesentlicher Unterschied vorhanden.

Orificium externum - Fundus	17,5 cm
Portio vaginalis	H. 1,2 V. 0,9 cm
Cervix	2,7 cm

Mikroskopisch ergiebt sich der oben erwähnte, quer über das Präparat laufende Saum als freier Rand der Decidua; die glatte Partie zwischen ihm und dem oberen Ende des Arborvitaestammes besteht auch mikroskopisch aus Cervixschleimhaut: die Oberflächenepithelien fehlen zwar, aber das Gewebe ist scharf conturirt, unverletzt; in der Tiefe sind typische Cervixdrüsen, das Stroma ist lockeres, fibrilläres Bindegewebe; nirgends in dem ganzen Cervix deciduale Veränderungen, obgleich die Schleimhaut sehr dick ist. In schönster Weise treten die öfters besprochenen Wandungsunterschiede mit Abgrenzung in der Höhe der Schleimhautgrenze hervor.

Die Decidua ist bis direct zu ihrem freien Rande sehr gut und gleichmässig ausgebildet: eine ziemlich dicke Spongiosa mit vielen Maschen ohne Epithelien ist vorhanden; darüber liegt eine dicke Compacta mit sehr schön ausgebildeten Deciduazellen; an einigen Stellen theilt sie sich in zwei Schichten, die sich ziemlich glatt von einander getrennt haben; die obere ist offenbar die Reflexa; dieser haften sogar die Zellen der „Zellschicht des Chorion laeve“ noch auf. Die innersten, einen ziemlich glatten Saum bildenden Zelllagen sind besonders gut gefärbt, zum Theil rundlich, zum Theil längsoval und mit ihrem grösseren Durchmesser senkrecht zur Oberfläche der Wandung stehend. Die Lösung der Chorionplatte ist sicher eine künstliche, durch die Maceration in dem dünnen Spiritus bedingt. Die Eihäute waren also bis dicht zum oberen Ende der Cervixschleimhaut in fester Verbindung mit der Uteruswandung. Von einem Uebergang der Decidua in Cervixschleimhaut kann man kaum reden, da erstere mit einer auf den Schnitten papillenartig aussehenden Erhebung, dem Querschnitt des makroskopisch sichtbaren Saums, plötzlich endet; die Cervixschleimhaut ist nach dieser Papille hin etwas emporgezogen, so dass sie die Unterfläche derselben theilweise bekleidet.

Wie bei Präparat 12, so waren auch hier die Eihäute nach Ausstossung des Kindes bis unmittelbar an die Stelle fest verwachsen, die nach allen Kriterien als Os internum bezeichnet werden muss, also auch auf dem wenigstens vorne vollständig ausgesprochenen unteren Uterinsegment.

27. Uterus im Beginn des Puerperiums. Sammlungspräparat N. S. Nr. 8. Klinisches unbekannt.

Der Grösse und Form nach ist der Uterus unmittelbar post partum entnommen, einer Pluripara, da sich vernarbte Einrisse der Portio finden.

Es präsentiren sich an dem eröffneten Organ sofort drei Abschnitte; der unterste ist von unverletzter Cervixschleimhaut bedeckt und misst vorne 4, hinten 5 cm von der Spitze der Lippe; die obere Grenze der Schleimhaut ist eine wellige Linie; die Falten des Arbor vitae gehen aus von einer Längsfalte in der Mitte, dem Stamm des Arbor vitae, welcher vornen und hinten nur 2,5 cm hoch ist. Die Falten verlaufen unten fast quer, weiter oben etwas nach oben gerichtet; von unten nach oben werden sie immer niedriger; eine vorne 1,5, hinten 2,5 cm hohe Partie der Cervixschleimhaut ist in der Mitte vollständig glatt, dennoch ist die Grenze gegen die durch Deciduareste fein granulirte Oberfläche des mittleren Abschnitts eine scharfe. Dieser ist nach oben begrenzt durch das Vorspringen eines quer verlaufenden Muskelwulstes, hat vorne 2—2,5, hinten 1—1,5 cm Höhe; an seinem oberen Ende findet sich aussen die feste Anheftung des Peritoneum; die Wanddicke beträgt unterhalb dieser vorne 0,7, hinten 1,0 cm, oberhalb, also in dem obersten Abschnitt, 2,1—2,5 cm; dieser ist 8—9 cm lang, bedeckt von reichlichen Deciduaresten und von ziemlich gleichmässiger Wanddicke.

Die Umschlagsfalte des Peritoneum findet sich vorne mindestens etwas unterhalb des Orificium internum; denn soweit haftet das Peritoneum noch locker an.

Orificium externum-Fundus . .	17 cm
Portio	V. 2 H. 1 cm.

In den mikroskopischen Schnitten wird zunächst der am Präparat selbst nicht deutliche Gewebsunterschied der Wandung oberhalb und unterhalb der Schleimhautgrenze in der oft beschriebenen Weise deutlich; die unveränderte Cervixschleimhaut reicht so weit, als es makroskopisch angenommen wurde, umfasst also auch die glatte Partie oberhalb der Falten des Arbor vitae, deren Querschnitte erst 1,5 cm unterhalb des oberen Endes der Schleimhaut beginnen; deciduale Veränderungen finden sich nirgends; oberhalb des Endes der Cervixschleimhaut, die an ihrer Oberfläche noch hie und da hochcylindrische Epithelien trägt, liegt die Muskulatur grösstentheils nackt zu Tage, nur einzelne kleine Fetzen faserigen Gewebes haften an.

28. Uterus puerperalis am 3. Wochenbettstag.

Frau K., V-para. Spontanruptur des Uterus bei im Beckenausgang stehenden Kopf; leichte Zange; nachher andauernde Blutung; Laparotomie, Naht, Exitus an Peritonitis am 3. Tage.

Am frischen Präparat waren die drei Abschnitte des puerperalen Uterus ausserordentlich schön und deutlich zu sehen und nach Schleimhaut- und Wandungsverschiedenheiten gegen einander abgegrenzt. Leider habe ich es unterlassen, sofort die nöthigen Notizen zu machen; bei der nur Demonstrationszwecke berücksichtigenden Conservirung sind dann die scharfen Conturen und Abgrenzungen verloren gegangen, so dass ich genaue Maasse nicht mehr geben kann; trotzdem lassen sich die drei Abschnitte makro- und mikroskopisch noch sehr gut nachweisen. Der oberste ist auf der Innenfläche und dem Sagittalschnitt weisslich, compact und reicht nach unten bis zur festen Anheftung des Peritoneum; von da ab verdünnt sich die Wand nach abwärts ziemlich plötzlich in dem mittleren Abschnitt, der in Folge starker Blutdurchtränkung röthlich ist; im untersten Abschnitt ist die Schleimhaut wieder heller; auf dem Sagittalschnitt ist die Gewebsgrenze zwischen Cervix und Corpusgewebe etwa 3—4 cm oberhalb des Orificium externum; die feste Anheftung des Peritoneum liegt 3 cm höher; die dünnste Stelle der Wandung findet sich dicht über der für das Orificium internum angenommenen Gegend (die mikroskopisch bestätigt ist).

Die Blase ist ausserordentlich locker mit dem Uterus verbunden, erst 0,7 cm oberhalb des Laquear etwas inniger; die Umschlagsfalte kann nicht mehr bestimmt werden. Der Riss, auf dessen Verhältnisse nicht näher eingegangen werden soll, beginnt im oberen Theil des mittleren Abschnitts und reicht in den untersten herein; der Muttermundssaum ist intact.

Auch mikroskopisch lassen sich scharfe Grenzbestimmungen nicht machen, da gerade an den fraglichen Stellen die Theile zu schlecht erhalten sind; aber wenige Millimeter oberhalb der makroskopisch als Orificium internum angenommenen Stelle finden sich Deciduareste mit deutlicher Compacta und Spongiosa, wo in den Maschen niedrige, abgestossene Epithelien stellenweise noch sichtbar sind; bald unterhalb der fraglichen Grenzstelle sind in der Wand Cervixdrüsen mit wohlerhaltenem, hochcylindrischem Epithel; die beiden Abschnitte, die den gedehnten Theil des Uterus zusammensetzen, sind also auch mikroskopisch sicher gestellt, wenn sie sich auch nicht scharf von einander abgrenzen lassen; auch auf dem Wandungsdurchschnitt ist letzteres nicht möglich, da in der dem unteren Uterinsegment entsprechenden, schon mit ausgebildeter Decidua bekleideten Partie ausnahmsweise ebenfalls reichlich Bindegewebe vorhanden ist. Auf diese Befunde und deren Zusammenhang mit der Ruptur soll nicht eingegangen werden.

Sehr schön deutlich ist dagegen der Unterschied zwischen der Muskulatur des Corpus oberhalb der festen Anheftung des Peritoneum und in dem gedehnten Abschnitt unterhalb; an ersterer Stelle sind

durch einander geflochtene starke Muskelbündel, an letzterer parallel angeordnete, schmale Züge.

Das Ergebniss der Untersuchung ist also, dass bei einem Fall von Spontanruptur des Uterus der gedehnte Abschnitt, in welchem die Ruptur erfolgte, nicht aus dem Cervix uteri allein, sondern aus diesem und einem ursprünglich dem Corpus uteri angehörigen Theil bestand, in welchem sogar der grössere Theil des Risses lag.

29. Puerperaler Uterus. Sammlung N.S. Nr. 12. Klinisches unbekannt; da sich jedoch ein festhaftender Placentarcotyledo findet, ist der Tod vermuthlich an Verblutung erfolgt; dass der Uterus aus einer frühen Zeit nach der Entbindung stammt, zeigen auch die mikroskopischen Verhältnisse der Innenfläche.

Das gut zweifaustgrosse Organ ist sagittal durchschnitten. Im obersten Theil ist das Lumen spaltförmig, die Wandung sehr dick, vorne und hinten 2,5 cm; in der Höhe des festen Peritonealansatzes springt die Muskulatur etwas nach innen vor, dann verdünnt sich die Uteruswandung ziemlich plötzlich, nach aussen ausbiegend zu 1,0—1,3 cm Durchmesser; es entsteht so ein ungefähr ovaläres Lumen, in welchem der Haupttheil des am unteren Rande der Placentarstelle festhaftenden Cotyledo liegt. Etwa 3,5—3,7 cm vorne, 2,5—3 cm hinten oberhalb des Orificium externum beginnt eine ziemlich plötzliche Verjüngung des ganzen Umfangs, entsprechend dem Uebergang von Corpus in Cervix; in gleicher Höhe machen sich die bekannten Wandungsunterschiede geltend und die Cervixschleimhaut beginnt, kenntlich an den enthaltenen Krypten und der intact erscheinenden Oberfläche; oberhalb ist die Innenfläche fein quergefältelt, mit feinen Krümeln bedeckt; der retinirte Placentarlappen liegt in einer zum Theil vom Cervikalkanal, zum Theil an dem darüber gelegenen Abschnitt gebildeten Höhle; die Wand des ersteren hat sich vorne dem unteren Pol des Cotyledo so angeschmiegt, dass ein spornähnlicher Vorsprung derselben entsteht, der bei flüchtiger Betrachtung als Orificium internum (Müller'scher Ring) aufgefasst werden könnte.

Contractionsring und feste Anheftung des Peritoneum, die oben schon beschrieben sind, liegen hinten 1,7, vorne 2,5 cm oberhalb des oberen Endes der Cervixschleimhaut.

Orificium externum-Fundus .	13,5 cm
Portio	H. 1,0 V. 0,5 cm
Cervix	H. 2,5 V. 3,7 cm.

An den mikroskopischen Schnitten beginnen nicht ganz 4 cm oberhalb der Spitze der Portio vaginalis die vorher ziemlich parallel laufenden äusseren und inneren Conturen auseinanderzuweichen, so dass die Schnitte plötzlich beträchtlich breiter werden; in derselben Höhe kann man schon makroskopisch, noch besser bei schwacher Vergrösserung zwei weitere Veränderungen constatiren: 1. unterhalb ist das Wandungsgewebe wesentlich heller, dabei aber dichter, oberhalb hat es die Hämatoxylinfärbung stärker aufgenommen; als Grund erkennt man bei starker Vergrösserung, dass unterhalb das Gewebe vorwiegend aus fibrillärem Bindegewebe besteht, dessen Fasern unentwirrbar dicht verfilzt sind und nur wenige nicht zu geschlossenen Massen vereinigte Muskelfasern zwischen sich haben; oberhalb aber herrschen dicke, geschlossene Muskelbündel vor, die nur durch schmale bindegewebige Septen von einander getrennt sind: eine lamelläre Schichtung ist nicht (wahrscheinlich nicht mehr) erkennbar. 2. In derselben Höhe hört die Cervixschleimhaut auf, die Decidua beginnt; erstere ist nirgends decidual verändert, trägt zum Theil noch hochcylindrisches Oberflächenepithel; letztere ist ungewöhnlich gut erhalten; fast die ganze Spongiosa findet sich noch mit langgezogenen Drüsenräumen, die zum Theil noch Epithel enthalten. Die Septen bestehen meist aus langgezogenen Spindelzellen, doch sind auch typische Deciduazellen vorhanden. Genau an der Grenze beider Schleimhäute (und der beiden Gewebsarten der Wandung) findet sich eine 1 mm hohe Erhebung; ihre Unterfläche trägt noch intactes, hochcylindrisches Epithel und die ganze untere Hälfte trägt cervicalen Charakter, während in der nach oben gelegenen Hälfte typische Deciduazellen erscheinen. Wir haben also wieder einen ziemlich plötzlichen, im Bereich eines halben Gesichtsfeldes bei schwacher Vergrösserung (Leitz, Obj. 3 Oc. 1) sich vollziehenden Uebergang auf eine Arborvitaefalte, wie bei Fall 18. (Vergl. Tafel II, Fig. 3 u. 4.)

30. Uterus puerperalis. Sammlung N.S. Nr. 7 aus der II. Hälfte der I. Woche. Klinisches unbekannt.

Der Uterus ist sagittal eröffnet, etwa 1½faustgross; die Wanddicke nimmt von oben nach unten allmälig ab; da wo die Cervixschleimhaut beginnt, verjüngt sich auch der äussere Umfang ziemlich plötzlich; das obere Ende der Cervixschleimhaut entspricht der engsten Stelle des ganzen Lumen; die Grenze gegen die darüberliegende, feingranulirte Oberfläche des Corpus uteri ist sehr scharf; der Stamm des Arbor vitae reicht nicht bis ans Ende der Schleimhaut (3,5 cm oberhalb des Orificium externum), sondern ist vorne nur 2,5, hinten 3 cm hoch.

Vorne ist das Peritoneum bis 1 cm unterhalb des Orificium internum in lockerer Verbindung mit dem Uterus, mindestens so tief also

lag die Umschlagsfalte; die feste Anheftung des Peritoneum ist vorne 2 cm über dem Orificium internum, hinten in der Mittellinie in der Höhe des inneren Muttermundes, steigt aber seitlich rasch in die Höhe.

Orificium externum-Fundus . 13 cm
Portio . . . . . V. 0,4 H. 0,8 cm.

Die obere Grenze der Cervixschleimhaut liegt mikroskopisch da, wo sie nach der makroskopischen Betrachtung erwartet wurde: 3,7 cm oberhalb der Spitze der Portio liegt die letzte typische Cervixdrüse mit charakteristischem Epithel und Inhalt; in gleicher Höhe beginnt die plötzliche Verjüngung des Präparats nach unten und, was makroskopisch nicht deutlich war, die Aenderung der Structur der Wandung; oberhalb Ueberwiegen der Muskulatur, die eine lamelläre Anordnung nur andeutungsweise noch erkennen lässt, unterhalb viel dichteres, im Wesentlichen fibröses Gewebe; in der Cervixmucosa zellige Infiltration und in einzelnen Drüsen lebhafte Abstossung und Vermehrung der Epithelien; die Falten des Arbor vitae beginnen in den Schnitten erst 1½ cm unterhalb des oberen Endes der Cervixschleimhaut.

Die Mucosa corporis uteri ist viel dünner als letztere, die Oberfläche noch uneben, ohne Epithel; Deciduazellen sind nicht mehr zu erkennen; die ganze Schleimhaut ist in lebhafter Regeneration begriffen: das Stroma besteht aus runden und spindeligen, gut gefärbten, jüngeren Bindegewebszellen mit sehr reichlichen Gefässen; die Epithelien der Drüsen sind ebenfalls lebhaft gefärbt und in reichlicher Vermehrung begriffen. Der Uebergang in die Cervixschleimhaut findet im Bereich eines Gesichtsfeldes bei schwacher Vergrösserung statt.

31. Puerperaler Uterus am Ende der I. Woche. Sammlung N. S. Nr. 11; Klinisches nicht bekannt.

Das Organ ist faustgross; der Cervix setzt sich nicht scharf vom Corpus ab, das ganze Organ verjüngt sich ziemlich gleichmässig von der Mitte an nach abwärts; die Cervicalschleimhaut ist an ihren Falten und Krypten leicht kenntlich und reicht 3 cm nach oben; daran schliesst sich die im Ganzen glatte, mit reichlichen, leicht abstreifbaren Bröckelchen besetzte Corpusschleimhaut. Die feste Anheftung des Peritoneum liegt vorne noch 2, hinten 1 cm oberhalb des oberen Endes der Cervixschleimhaut. Unterschiede in der Wandung sind makroskopisch nicht erkennbar.

Orificium externum-Fundus . 13 cm
Portio . . . . . V. 0,4 H. 0,8 cm.

Mikroskopisch fällt zunächst der Structurunterschied in der Wandung auf, der sich in sehr ausgesprochener Weise in der Höhe des oberen Endes der Cervixschleimhaut geltend macht, wie bei Präparat 29 und 30 beschrieben.

Die Mucosa uteri auch auf der Strecke unterhalb der festen Anheftung des Peritoneum zeigt sich in lebhafter Regeneration begriffen, rundzellig infiltrirt, stark gefärbt; streckenweise neugebildetes, niedrig cylindrisches Epithel an der Oberfläche. Deciduazellen sind nicht mehr vorhanden; die Oberfläche wird meist von einer Granulationsmembran, bestehend aus Rundzellen und jüngeren Gefässen gebildet; in der Höhe, wo die Aenderung im Wandungsparenchym statthat, hört diese Granulationsmembran auf, es folgt eine Schleimhaut, die an der Oberfläche scharf conturirt und offenbar bis auf den Verlust der Epithelien intact ist; in den drüsigen Einsenkungen ist typisches Cervixepithel zum Theil erhalten. Die Spitzen der Arborvitaefalten sind stark vascularisirt; das Stroma ist derb fibrillär, die Fibrillen zum Theil stark aufgequollen; auch Rundzellen finden sich in reichlicher Zahl.

32. Uterus puerperalis am 7. Wochenbettstag.

Frau Sch., 33 Jahre, V-para. I. Querlage, Wendung. Partielle Uterusruptur, Exitus am 7. Tag an Peritonitis.

Der Uterus ist schlecht zurückgebildet; eine 4 cm lange Strecke vom Orificium externum aufwärts ist mit typischer Cervixschleimhaut ausgekleidet, dann folgt eine mit feinsten Zäckchen und Fäserchen bedeckte Fläche. Auf dem Sagittalschnitt der Wand tritt in derselben Höhe der bekannte Unterschied der Zeichnung auf; die feste Anheftung des Peritoneum liegt erst 2—3 cm höher und in diesem Bereich ist die Wand dünner als oberhalb der festen Anheftung des Peritoneum, nämlich 1,5 zu 2,5—2,7 cm. Alle diese Verhältnisse sind nur links klar: rechts sitzt die Ruptur, anfangs vollkommen quer verlaufend, in der Höhe des Orificium internum oder vielmehr dicht oberhalb desselben; weiterhin zieht sie schräg nach abwärts, lässt aber den unteren Theil des Cervix und die Portio unberührt; sie durchsetzt die ganze Muscularis, nicht aber das Peritoneum. In der Höhe der festen Anheftung des Peritoneum eine sondirbare Ringvene.

Orificium externum-Fundus . . 15,3 cm.

Die mikroskopischen Präparate fallen mangelhaft aus: sie lassen nur erkennen, dass über 3 cm hohe unverletzte, aber schlecht conservirte Cervixschleimhaut besteht, höher oben die Muskulatur zum grössten Theil nackt zu Tage tritt.

33. Tubargravidität des II. Monats, geplatzt.

Uterus hinten aufgeschnitten, im Dickendurchmesser vergrössert, weniger im Längsdurchmesser; Länge 8½ cm, wovon 3 cm auf den gut abgesetzten Cervix treffen, aussen gemessen; ebenso lang ist die Schleim-

haut des Cervix, die offenbar ganz unverändert ist. Die Decidua des Corpus uteri fehlt; die Peritonealverhältnisse sind nicht mehr festzustellen.

Portio . . . V. 1,7 H. 1,2 cm.

34. Tubargravidität des IV. Monats, geplatzt; Frucht 8,5 cm Steissnackenlänge, gestreckt 15 cm.

Einrisse am Muttermund, also Pluripara; der Uterus ist kleinfaustgross; der Cervix ist durch eine Einschnürung des Lumen scharf von der Corpushöhle abgesetzt, hinten gemessen 3 cm lang, vorne etwas länger; bis zur engsten Stelle des Lumen reicht auch die Cervixschleimhaut; dicht darüber beginnt eine dicke, leicht verletzliche Decidua, an ihr zahlreiche, punktförmige Drüsenöffnungen leicht erkennbar. Die Umschlagsfalte des Peritoneum vorne ist 1,8 cm unterhalb des Orificium internum, soweit ist das Peritoneum noch jetzt locker anhaftend; die feste Anheftungsstelle ist etwa ½ cm oberhalb des Orificium internum, lässt sich aber nicht mehr genau bestimmen; in ihrer Höhe ein klaffendes Venenlumen.

Orificium externum-Fundus	10,2 cm
Portio	V. 1 H. 1,5 cm
Wanddicke des Cervix	1,2 cm
Dicht oberhalb des Orificium internum .	1,7 „
Weiter oben	1,2 „
Fundus	0,6 „

Mikroskopisch zeigt die Cervixschleimhaut keine decidualen Veränderungen; dagegen beginnen dicht über der engsten Stelle des Lumen deutliche, ziemlich grosse Deciduazellen; in derselben Höhe findet sich auch eine Aenderung in der Wandung, allerdings allmälig eintretend; oberhalb besteht das Gewebe fast nur aus dicht verflochtenen Muskelbündeln, unterhalb ist es compacter, ohne Spalten und Lücken, und die Muskelbündel sind spärlicher und dünner; auch in dem Cervix quergetroffene Bündel.

35. Schwangerschaft im rudimentären Nebenhorn, V. Monat; Foetus 20,2 cm lang, Kopfumfang 16,7 cm.

Der nicht gravide Uterus ist multipar, wie aus Einrissen in die Portio vaginalis ersichtlich ist, gut faustgross, die Wandungen beträchtlich verdickt. Der Cervix ist massig und plump, durch eine Einschnürung scharf von der Körperhöhle getrennt; genau bis dahin reicht die an ihrer intacten, rauhen Oberfläche und Widerstandsfähigkeit leicht kenntliche Cervixschleimhaut mit den Ausläufern des Arbor vitae, nicht aber der Stamm des Arbor vitae, welcher vorne, wo man ihn vollständig übersehen kann, 1 cm unterhalb des Orificium internum

endigt. Die Umschlagsfalte des Peritoneum ist 2,5 cm unterhalb des Orificium internum, so dass die Blase fast vollständig von dem Cervix losgelöst erscheint; die feste Anheftung des Peritoneum dagegen ist vorne ½ cm oberhalb des Orificium internum; hinten ungefähr in der Höhe des Orificium internum. Oberhalb der scharfen Grenze der Cervixschleimhaut findet sich eine fein granulirte Innenfläche: die Decidua ist offenbar verloren gegangen.

Orificium externum-Fundus	13 cm
Portio	V. 1 H. 2 cm
Cervix	3,8 cm
Dicke des Cervix	2 „
Dicht oberhalb des Orificium internum . .	1,8 „
Höher oben	1,3 „
Fundus	7 „

Mikroskopisch in dem Cervix nirgends deciduale Veränderungen; genau am Orificium internum hört die Schleimhaut auf; oberhalb liegt die Muscularis nackt zu Tage. Eine scharfe Grenze zwischen der Substanz des Cervix und der des Uterus besteht nicht, aber ein Unterschied zwischen beiden ist sehr wohl constatirbar, insofern in dem Cervix sehr viel weniger und schmälere Muskelbündel vorhanden sind.

An den beiden letzten Präparaten scheint mir ausser den Schleimhaut- und Peritonealverhältnissen besonders bemerkenswerth, dass die Uteruswandungen dicht über dem Orificium internum, dessen richtige Bestimmung hier wohl von Niemanden angezweifelt wird, die grösste Dickenzunahme aufweist, ein Verhalten, welches mit dem der schwangeren Uteri der letzten Monate vollständig übereinstimmt (vergl. die Bemerkungen zu Präparat 2, S. 11). Dass dies hier noch im IV. und V. Monat sich findet, ist leicht verständlich, da ja das dehnende Ovulum im Innern fehlt. An dieser Stelle oberhalb des zweifellosen Orificium internum hat also auch bei ektopischer Gravidität ein besonders reges Wachsthum stattgefunden oder mit anderen Worten, das Material für die Ausbildung eines unteren Uterinsegments ist gebildet. Wenn Wehen eintreten, so erfolgt letztere wirklich, wie der Fall Bandl's[1]) zeigt:

Bei einer Multigravida, welche nach Tuboabdominalschwangerschaft des VII. Monats starb — also wie man wohl annehmen kann, Wehen gehabt hat, fand sich der Uterus 12,5 cm lang, seine Wand-

[1]) Archiv f. Gyn. XV. S. 248.

dicke im Corpus 1,5—2 cm. „An der festen Anheftung des Peritoneum wird die Wand des Organs plötzlich dünner und beträgt bis zum Orificium externum nur gegen 1 cm; die Länge dieser dünnwandigen Partie beträgt 5 cm; nur 1,5 cm davon sind mit Collumschleimhaut ausgekleidet, an der oberen Grenze derselben fängt in ziemlich scharfer Linie die Decidua an und kleidet die weiteren 3,5 cm und darüber hinaus die Innenfläche des Uteruskörpers aus.“ Nach dieser Beschreibung ist kein Zweifel, dass bei ektopischer Gravidität ein mit Decidua ausgekleidetes unteres Uterinsegment gebildet wird. Bandl freilich betrachtet seinen Fall als Beweis dafür, „dass das untere Uterinsegment als Collum aufzufassen sei“. Aber der einzige Grund, den er dafür anführt, ist, dass die mit Collumschleimhaut bedeckte Partie des Uterus nur 1,5 cm lang gewesen ist. Die Verhältnisse der Wandung, die wohl sicher den umgekehrten Aufschluss gegeben hätten, sind nicht berücksichtigt. Bandl macht denselben Trugschluss, den wir bei Küstner wiederfinden werden: er nimmt ohne weiteres als Thatsache an, dass der Cervix bei einer Multigravida nicht „nur 1,5 cm lang“ sein könne, obgleich er in derselben Arbeit auch das Vorkommen narbiger Schrumpfungen bei diesen Personen betont; aber der betreffende Cervix ist ja vor der Schwangerschaft nicht gemessen und es liegt absolut kein Beweis dafür vor, dass er damals nicht schon ebenso kurz oder noch kürzer war.

Es ist nun unsere Aufgabe, auf Grund des dargelegten Materials und des Literaturstudiums uns zu entscheiden, welche der jetzt noch in Controverse befindlichen Theorien über das Verhalten von Cervix und unterem Uterinsegment die den Thatsachen entsprechende ist. Es kommen dabei im Wesentlichen folgende Ansichten in Frage:

1. Der Cervix uteri bleibt in der Regel bis zum Ende der Schwangerschaft im Wesentlichen als solcher erhalten, das Os internum geschlossen; während der Geburt zerfällt das Gebärorgan in einen dickwandigen, contrahirten, activen Theil: den Hohlmuskel, und einen gedehnten, im Wesentlichen passiven Theil, den Durchtrittsschlauch. Ersterer ist gebildet von dem oberen Theil des Corpus uteri, nicht von dem ganzen Corpus, letzterer von dem untersten Theil des Corpus uteri, dem „unteren Uterinsegment“ und dem Cervix (Schröder, Hofmeier, Ruge, Veit u. A.).

2. Der Cervix uteri entfaltet sich von der Mitte der Schwangerschaft an, seine Höhle wird zur Vergrösserung des Brutraums verwendet, seine Schleimhaut verwandelt sich in Decidua und tritt in

mehr oder weniger innige Verbindung mit dem Fruchtsack; das untere Uterinsegment ist der zwischen Corpus uteri und erhaltenem Theil des Cervix gelegene, in den Brutraum einbezogene obere Theil des Cervix — mit Decidua ausgekleidet (Küstner-Keilmann, Bayer-Blind-Davidsohn).

3. Es wird überhaupt kein unteres Uterinsegment gebildet; am schwangeren und kreissenden Uterus giebt es, wie am nicht schwangeren nur zwei Abschnitte: einen activen, das Corpus, einen gedehnten, passiven: den Cervix (Schatz, Fehling).

4. Bezüglich der Schwangerschaft wie 1; bei der Geburt wird ein Theil des Corpus uteri nur ganz vorübergehend gedehnt, er bleibt gedehnt nur in besonders liegenden pathologischen Fällen; physiologisch ist die gedehnte Corpuszone in der Nachgeburtsperiode wieder vollkommen contrahirt und nur noch der Cervix uteri schlaff (Zweifel).

Ausserdem ist noch zu erwähnen die Anschauung Sänger's[1]), welcher das untere Uterinsegment gelten lässt, aber den Contractionsring als constante obere Grenze desselben läugnet, und die Fritsch's, welcher den Contractionsring bei der Lebenden häufig gesehen hat, aber niemals bei der Obduction demonstriren konnte.

Betrachten wir nun im Einzelnen die maassgebenden Momente, so müssen wir naturgemäss beginnen mit der

Bestimmung des inneren Muttermundes.

Am nicht schwangeren Uterus ist die Grenze zwischen Corpus und Cervix bezeichnet[2]) 1. durch eine Einschnürung der äusseren Contur, der 2. im Innern die engste Stelle des ganzen Lumen entspricht, wo das im Frontalschnitt spindelförmige Lumen des Halses übergeht in das dreieckige des Körpers; an derselben Stelle hört 3. die Cervixschleimhaut auf, die Körperschleimhaut beginnt, beide sind „von eigenthümlichem und durchaus verschiedenem Bau“ [3]); 4. findet an der gleichen Stelle eine Aenderung des Parenchyms der Wandung statt: das des Cervix ist verschieden von dem des Corpus uteri.

[1]) Wiener Congress 1895.

[2]) Vergl. Henle, Grundriss der Anatomie des Menschen. S. 185.

[3]) Henle l. c. S. 186.

Auch Küstner[1]) nimmt die Punkte 2 und 4 als maassgebend an, indem er die engste Stelle des Lumen als Orificium internum erklärt und sagt, dass „diese Stelle allenthalben am geschlechtsreifen Uterus präcis mit der Grenze coincidirt, wo die sehr complicirte, aus unentwirrbarem Geflecht bestehende Muskulatur des Corpus scharf abschneidet gegen die schmälere, hauptsächlich in Längsfasern geordnete Muskelbekleidung des Cervix". Gegen diese letztere Beschreibung muss ich, da ich mit Hofmeier grossen Werth auf die Unterschiede des Wandungsparenchyms lege, sofort einwenden, dass sie ungenau und unvollständig ist. Auch am nicht schwangeren Uterus besteht, wie ich mich selbst an normalen Präparaten, wie an den Präparaten 34 und 35 überzeugt habe, ein Unterschied in der histologischen Structur des Cervix- und Corpusgewebes, indem in ersterem die Muskelfasern spärlicher und weniger zu geschlossenen Muskelbündeln zusammengefasst sind, dagegen viel mehr Bindegewebe als im Corpus vorhanden ist.

Veit[2]) spricht es am schärfsten aus: „Die Wand des Cervix uteri wird im wesentlichen von straffem Bindegewebe gebildet, in das Muskelfasern aus den tiefer entspringenden Lamellen (des Corpus) ausstrahlen; ausserdem finden sich Muskelfaserzüge, die ungefähr dem Verlaufe der Gefässe folgen und an der Muscularis derselben entspringen." Lott[3]) sagt: „Die eigentliche Substanz des Cervix besteht aus einem Netzwerk von zahlreichen, dünnen, sich vielfach zumeist schräg durchkreuzenden glatten Muskelbündeln; zwischen diesen findet sich ein derbes, nicht sehr kernreiches, meist faseriges Bindegewebe, mit spärlichen elastischen Fasern." Aehnlich lautet die Beschreibung Nagel's, nur vervollständigt bezüglich der elastischen Fasern nach den schönen Untersuchungen von Acconci: „Seine Muskelfasern sind mit derbem Bindegewebe und elastischen Fasern in grösserer Menge, besonders in der äusseren Hälfte der Wand durchsetzt, weshalb der Cervix eine derbere Beschaffenheit hat als der Uterus."

Also nicht da, „wo die schmälere, hauptsächlich längs gerichtete Muskulatur beginnt", fängt der Cervix an, sondern da, wo durch die starke Beimengung von Bindegewebe die Gesammt-

---

[1]) Das untere Uterinsegment und die Dec. cerv. S. 4.
[2]) Müller's Handbuch S. 127.
[3]) l. c. S. 21.

structur verändert wird. Wir werden sehen, dass auf diesen Punkt sehr viel ankommt.

Bezüglich des Punktes 3 hat bekanntlich Küstner festgestellt, dass bei Mehrgebärenden sich öfters noch ½ cm unterhalb der engsten Stelle typische Uterindrüsen finden; schon 1864 hat Cornil angegeben, dass sich zuweilen noch im oberen Theil des Cervix Drüsen finden, welche den Uterusdrüsen ähnlich sind. Overlach[1]) hebt sogar hervor, „dass in dem ganzen Cervix sich Drüsen finden, die nach dem Charakter ihres Epithels den Glandulae utriculares corporis so ähnlich sehen, dass er keinen genügenden Grund findet, sie von letzteren zu unterscheiden". Sappey[2]) beschreibt das Orificium internum folgendermassen: „Das Orificium internum weist eine Ausdehnung von 5—6 mm auf; es bildet demnach eine Art Engpass, durch welchen der Körper und der Cervix verbunden sind, und nicht eine einfache Oeffnung. Der Querdurchmesser beträgt 4, der sagittale 3 mm; der Arbor vitae erstreckt sich bis in seine oberen Theile, aber er verliert dabei seine Zweige." Halten wir diese von Nagel[3]) mit Recht übernommene Angabe mit den erwähnten histologischen Befunden zusammen, so geht daraus hervor, dass, wie das ja von vornherein zu erwarten war, keine punkt- oder linienförmige scharfe Grenze zwischen Cervix- und Corpusschleimhaut besteht, dass aber der Uebergang doch im Bereich weniger Millimeter stattfindet, dass wir also bei nothwendiger Grenzbestimmung im Einzelfall darauf gefasst sein müssen, eine bis ½ cm lange Strecke neutralen Gebietes zu finden, die weder dem Corpus noch dem Cervix ohne Weiteres zugesprochen werden kann. Bei dem geringen Umfang des etwa vorhandenen Uebergangsgebiets kann trotzdem die unter 3. gegebene Definition als im Allgemeinen gültig aufrecht erhalten werden.

Wollen wir nun zur Bestimmung des Orificium internum am schwangeren, kreissenden und puerperalen Uterus übergehen, so müssen wir die Berechtigung dazu überhaupt erst feststellen; denn Lahs sagt[4]): „Wollen wir nun auch in der Schwangerschaft und unter der Geburt vom Os internum sprechen, so muss der Nach-

---

[1]) l. c. S. 219.
[2]) l. c. S. 734.
[3]) l. c. S. 95.
[4]) Arch. 23. S. 218.

weis gelingen, dass dieselben Massen, welche das Os internum des nicht graviden Uterus bilden, auch das Os internum in der Gravidität und während der Geburt umlagern, nur dass sie hier die durch die Gravidität u. s. w. bedingten Veränderungen erfahren.“ Nun, dieser Nachweis kann aus unserem Material und aus der Literatur erbracht werden.

Bei den schwangeren Uteris aus dem II. bis VI. Monat, deren 2 I-paren, 5 Pluriparen entstammen, wurde das Orificium internum genau nach den oben angegebenen, am nicht schwangeren Uterus gültigen Kriterien bestimmt, ebenso bei dem kreissenden Uterus des IX. Monats (mit Ausnahme der Präparate 4, 8 und 9, die nicht mehr im vollen Umfang verwerthbar waren).

Den gleichen strengen Anforderungen bezüglich der Bestimmung des Orificium internum genügen die folgenden in der Literatur beschriebenen Präparate:

Benkiser	Präp. 1	III-para	Mens. II
Bayer[1])	„ 2	I-para	„ II
„	„ 4	Pl.-para	„ IV
Benkiser	„ 2	IV-para	„ IV
Bayer	„ 4	Pl.-para	„ V
Paschen		VIII-para	„ V
Pestalozza		V-para	„ VI
Bayer	Präp. 5	I-para	„ VII
Hofmeier	„ 3	?-para	„ VII
„	„ 5	I-para	„ IX
Waldeyer		IX-para	„ X

Alle diese Präparate sind auch mikroskopisch genau untersucht und absolut beweisend; ihre Zahl liesse sich aus der Literatur noch sehr vermehren, wenn man absehen wollte von der mikroskopischen Untersuchung, von der besonderen Berücksichtigung der Wandungsverhältnisse, von dem geringen Klaffen des Orificium internum, wie es bei Mehrgebärenden, von der leichten Ausziehung des hinteren Umfangs des Orificium internum in der letzten Zeit der Gravidität, wie sie bei I-paren häufig genug, aber für die hier discutirte Frage belanglos ist, wie seiner Zeit schon Hofmeier betonte.

Aber die angeführten Präparate genügen und sie sind zugleich einwandsfrei für den Beweis, dass man zu jeder Zeit der

[1]) Freund's Klinik.

Schwangerschaft den inneren Muttermund nach denselben Kriterien bestimmen kann, wie am nicht schwangeren Organ, dass dieser im Wesentlichen geschlossen bleibt bis zum Ende der Gravidität, und dass in dieser Beziehung zwischen Erst- und Mehrgeschwängerten Unterschiede nicht bestehen.

Gehen wir über zu den kreissenden, halb oder ganz entleerten Uteris, so müssen selbstverständlich die beiden ersten Kriterien am nicht schwangeren Uterus fallen, die sich auf die äussere und innere Contur beziehen; denn selbstverständlich hört die Gegend des inneren Muttermunds auf, der Isthmus zwischen zwei Höhlen zu sein. Aber benennen wir die vorher geschlossene Schleuse eines Canals denn anders oder erklären wir sie gar für nicht existirend, wenn ihre Thore, weit aus einander gezogen, im Raume einen ganz anderen Ort eingenommen haben? Gewiss nicht, sofern sie nur von denselben Brettern und Bohlen gebildet, die wenn auch stark erweiterte Verbindung zwischen den oben und unten gelegenen Abschnitten des Canalsystems herstellt, bleibt sie dieselbe Schleuse. Gerade so haben wir das Recht, eine Stelle des Uteruslumen, die von genau denselben Wandungsmassen umgeben ist, wie das Orificium internum des ruhenden und schwangeren Organs, auch an dem arbeitenden und entleerten als Orificium internum zu bezeichnen, einerlei wie sich die inneren und äusseren Conturen verhalten mögen.

Thatsächlich geht aus unserem Material, sowie aus den im Folgenden gelegentlich zu erwähnenden Fällen in der Literatur hervor, dass auch bei dem thätigen oder eben thätig gewesenen Uterus die Schleimhaut des Cervicalcanals und das charakteristische Wandungsparenchym desselben stets in der gleichen Höhe endigen, also nicht von einander getrennt sind, und zwar in einer durchschnittlichen Entfernung vom Os externum, welche der an den graviden Organen bestimmten ungefähr entspricht, wenn man die bei der Geburt naturgemäss erfolgende Dehnung berücksichtigt. Bei den in Frage kommenden 9 schwangeren Präparaten betrug dieses Maass durchschnittlich 3,45 cm, bei den 21 Uteris der anderen Kategorie 4 cm. Selbst für die äussersten Schichten, die längsverlaufenden Lamellen, welche vom Corpus uteri in den Cervix und von da in die Scheide ausstrahlen, und für das Peritoneum können wir diesen Beweis erbringen, obgleich wir wegen der in diesen Schichten oberhalb und unterhalb des strittigen Punktes

gleichen Structur dies nicht so direct von den Präparaten ablesen können, wie bezüglich der Schleimhaut und der Hauptmasse des Wandungsparenchyms. Was die längsverlaufenden, äussersten Muskelschichten betrifft, so finden wir dieselben in ungefähr derselben Entwickelung zu jeder Zeit der Gravidität, der Geburt und des Wochenbetts von der Aussenwand des Corpus in die des Cervix und tiefer herabsteigend, und wir können daraus folgern, dass sie weder in besonderer Weise nach oben sich entwickelt haben (denn sonst müssten sie ja in späterer Zeit oben verhältnissmässig massenhafter angetroffen werden), noch auch heraufgezogen worden sind, denn sonst müssten sie ja unten vermindert sein.

Das Peritoneum aber schlägt sich vorne bei nicht schwangeren Uteris nicht immer, aber meistens etwas unterhalb des oberen Endes der Cervixschleimhaut und des typischen Wandungsparenchyms von der Blase auf den Uterus über, bei den schwangeren Uteris aus unserem Material (bei 4 intra- und 2 extrauterin-geschwängerten Personen) etwa 1 cm unterhalb desselben und an demselben Orte auch bei der Mehrzahl der kreissenden und entbundenen Uteri (nämlich bei 13 verwerthbaren Fällen 7mal 1 cm, 2mal circa 1,5 cm unterhalb, 4mal in der Höhe obiger Stelle). Hinten setzen sich die Douglas'schen Falten ebenfalls etwas unterhalb der fraglichen Stelle am nicht schwangeren Uterus an und eben da auch bei allen schwangeren und entleerten Uteris, obgleich dies bei den Einzelbeschreibungen nicht jedes Mal erwähnt ist. Es folgt daraus, dass auch das Peritoneum, auf dessen Verhältnisse ich noch zurückkomme, wesentliche Ortsveränderungen bezüglich der fraglichen Stelle nicht erfahren hat.

Nach alledem ist die an die Spitze gestellte Lahs'sche Forderung erfüllt und wir können als bewiesene Thatsache den Satz aufstellen: Wir sind zu jeder Zeit berechtigt, am Uterus von einem Ostium internum zu sprechen; dasselbe liegt da, wo die typische Schleimhaut und zugleich das typische Wandungsparenchym des Cervix aufhört und die typische Mucosa corporis uteri, in der Schwangerschaft in Decidua verwandelt, und zugleich mit ihr die typische Muskulatur des Corpus uteri beginnt. Diese Momente müssen also ausschlaggebend sein für die Bestimmung des Orificium internum; die Verhältnisse der äusseren und inneren

Contur dagegen sind nicht in demselben Umfange verwerthbar, da sie je nach der Phase, in der sich der Uterus befindet, variabel sind und noch dazu trügerisch, weil artificiell beeinflusst sein können, wie dies schon bei der Besprechung der Präparate 16 und 18 gezeigt wurde.

Länge des Cervix und der Portio vaginalis.

Bekanntlich entnimmt Küstner den Längenverhältnissen des Cervix in und ausserhalb der Schwangerschaft und bei Frauen, die geboren und die nicht geboren haben, ein Hauptargument für die von ihm noch immer angenommene Entfaltung des Cervix in der Gravidität.

Er sagt [1]): „Es giebt wohl an kaum einem Organ des menschlichen Körpers so constante Maassverhältnisse als am Uterus. . . . Mit genau derselben Constanz, mit der wir am normal gebildeten Organ das Gesammtmaass 7 cm messen, finden wir etwa $3\frac{1}{2}$—4 cm über dem äusseren Muttermund . . . die engste Lumeneinschnürung . . . den inneren Muttermund.“ Weiterhin [2]) schildert er zwei Uteri aus der zweiten Woche des Puerperiums, an dem die Cervixschleimhaut nur 2,9 und 3 cm hoch ist; „dass an diesen Uteri die charakteristische arbortragende Cervixschleimhaut im virginalen Zustand nur 2,9 bezw. 3,0 cm lang gewesen sei, ist schlechterdings nicht anzunehmen.“ Er hält es damit für erwiesen, dass ein Theil der Cervixschleimhaut zur Abstossung gekommen sei und wenn er bei einem schwangeren oder kreissenden Uterus einen Cervix kürzer als 3—4 cm findet, so nimmt er ohne Weiteres an, dass ihr oberer Theil in das Corpus uteri aufgenommen, die Schleimhaut in Decidua verwandelt sei. Wir haben oben denselben Trugschluss von Bandl berichtet [3]) und auch Keilmann zieht ihn wieder in einer seiner jüngsten Publicationen [4]), wenn er sagt: „Bei einer Länge von nicht voll 2 cm kann man wohl nicht von einem erhaltenen Cervix sprechen.“ Für den letzteren Fall sehe ich dabei ganz davon ab, dass die obere Grenze des Cervix überhaupt nicht exact durch die mikroskopische Untersuchung festgestellt ist, die Wandungsverhältnisse gar nicht berücksichtigt sind und sogar aus der Beschreibung Keilmann's umgekehrt

[1]) Das untere Uterinsegment und die Decidua cervicalis.
[2]) l. c. S. 15.
[3]) Vergl. die Bemerkungen zu Präp. 35.
[4]) Centralbl. f. Gyn. 1893. S. 925.

geschlossen werden kann, dass der Cervix länger war. Es heisst: „Das meso-uterine Cervicalcavum zeigte nach oben hin keine dem unbewaffneten Auge wahrnehmbare Grenze, nur die Färbung der Schleimhaut erschien ein wenig heller, als die der Mucosa in den höheren Partien; Verklebung der Eihäute erst 3—4 cm über dem ‚Müller'schen Ring'. Darnach ist es sehr wahrscheinlich (es handelt sich um eine VI-para im VI. Monat), dass der Cervix länger und durch Wehen bereits erweitert war, was bei der unter fortdauerndem Erbrechen in langer Agone zu Grunde gegangenen Patientin ja nichts Aussergewöhnliches wäre, obgleich Wehen nicht direct beobachtet wurden. Jedenfalls hat der Fall in keinem Sinne Beweiskraft.

Nach Keilmann's und Küstner's Annahme müsste übrigens auch ein constanter Unterschied zwischen der Länge des Halses bei 0-paren und Frauen, die geboren haben, vorhanden sein; ich habe darüber bei den Anatomen nichts gefunden; nur das Verhältniss zwischen Corpus und Cervix ändert sich, aber nicht dadurch, dass der Cervix von oben her kürzer wird, sondern dadurch, dass das Corpus grösser wird. Sappey, dessen genaue Angaben die grösste Beachtung verdienen, sagt in dieser Hinsicht[1]): „Halslänge bei Virgines 2,6 bis 3 cm, d. h. bei ihnen nimmt der Uteruskörper etwas mehr als die Hälfte ein; bei Frauen, die geboren haben, verlängert er sich und nimmt etwa $^2/_3$ bis $^3/_5$ des Längsdurchmessers ein." Das stimmt schlecht zu Küstner's Annahmen und zeigt zum Mindesten, dass die Verhältnisse nicht so constant sind, wie dieser Autor annimmt. Es wäre gewiss wünschenswerth, in dieser Hinsicht neue, grössere Untersuchungsreihen anzustellen, aber das vorhandene Material genügt vollständig, um Küstner zu widerlegen. So misst der Cervix einer 21jährigen Virgo in Kohlrausch's Veröffentlichung[2]), auf die sich Küstner sogar bezieht, nur 2,4 cm. Bei Fürst's[2]), durch die einwandfreieste Methode, den Gefrierschnitt, gewonnenem Präparat einer 25jährigen 0-para beträgt das gleiche Maass 2 cm, bei 6 cm Gesammtlänge des Uterus. Bei Reichert[2]) finden wir am 4. bis 5. Tage der ersten Schwangerschaft einen 2,7 cm langen Cervix, bei Coste[2]) einen solchen von 2,2 bis 3 cm (Virgo, während der Periode verstorben), bei Kölliker[2]) von 3 cm (Virgo, Corpus 3,1 cm lang).

---

[1]) l. c. S. 728.

[2]) l. c., s. Literaturverzeichniss.

Bandl[1]) macht freilich die Angabe, dass er die Cervixschleimhaut bei Pluriparen meist nur 1—2 cm lang angetroffen habe; aber da er hinzufügt, dass sich daran eine „1—2 cm hohe kleinnarbige Stelle der Schleimhaut, die der Uterusschleimhaut sehr ähnlich ist", gefunden habe, so kommt in Summa doch die alte Länge heraus; denn der Beweis, dass die fragliche Strecke der Schleimhaut vor der Entbindung anders ausgesehen habe, ist nicht geliefert; im Gegentheil, sogar nach Küstner's[2]) Beschreibungen und besonders Abbildungen besteht kein wesentlicher Unterschied zwischen der oberen Cervixpartie bei 0-paren und Frauen, die geboren haben, und von „narbigem Gewebe" an dieser Stelle der Schleimhaut berichtet er auch nichts.

Küstner's Prämissen treffen also nicht zu und damit fallen alle auf dieselben aufgebauten Schlussfolgerungen, ganz abgesehen davon, dass dieselben nur dann zwingend wären, wenn an einem und demselben Uterus die Länge des Cervix vor der ersten Schwängerung, während derselben und nachher exact gemessen werden könnte. Das ist unmöglich und daher die Frage auf diesem Wege überhaupt nicht entscheidbar.

Mit Lott[3]) und Anderen dürfen wir also nach wie vor die durchschnittliche Länge des Cervix auf 3 cm annehmen, mit nicht ganz unerheblichen individuellen Abweichungen nach oben und unten. Um über das Verhalten des Cervix während der Schwangerschaft ins Klare zu kommen, habe ich nach dem Vorgang von Barbour aus dem gesammten mir zugänglichen Material, das aus den beigegebenen Tabellen ersichtlich ist, die Länge des Cervix für die einzelnen Schwangerschaftsmonate berechnet; berücksichtigt sind aber nur die Fälle, die genügend klar beschrieben sind und bei denen eine nennenswerthe Beeinflussung der Längenmaasse durch Geburtsarbeit ausgeschlossen werden konnte. Kleinere Abrundungen, bei denen es sich stets nur um Millimeter oder um Bruchtheile von solchen handelt, habe ich mir dabei erlaubt.

---

[1]) Arch. XV. S. 243.

[2]) Das untere Uterinsegment und die Decidua cervicalis.

Mensis gravidis	Primiparae				Pluriparae				I-para + Pl.-para + ?-para Durchschnittsmaass				
	Zahl der Uteri	Cervix			Zahl der Uteri	Cervix			Zahl der Uteri	Cervix	Portio		Zahl für die Portio-berechnung
		Durchschnitt	grösstes Maass	kleinstes Maass		Durchschnitt	grösstes Maass	kleinstes Maass			vornen	hinten	
		cm	cm	cm		cm	cm	cm		cm	cm	cm	
I.—II.	5	3,56	5	2,7	5	2,8	4,6	2,0	10	3,38	—	—	—
III.	4	3,7	5	2,7	3	3,3	3,75	2,75	9	3,44	—	—	—
IV.	2	3,7	4,4	3	4	4,75	5,0	4,5	11	3,46	0,84	1,3	5
V.	2	3,7	4,3	3	5	3,4	5	2	13	3,1	—	—	—
VI.	1	—	5,2	—	8	3,1	4,0	2,2	15	3,5	—	—	—
VII.	3	3,3	4,3	3,0	2	4	4	4	7	3,8	1,1	1,9	3
VIII.	4	3,8	5,2	2,5	3	3	4,6	1,5	9	3,6	0,6	1,8	3
IX.	2	3	3,2	2,7	3	3,3	5	1,5	5	3,3	0,8	1,8	3
X.	8	3,9	5	1.9	3	3,6	3,8	3,3	42[1]	4,4	0,65	1,2	8
Summa:	31	3,37	—	—	36	3,03	—	—	121	4,1	0,78	1,6	22

Aus dieser Tabelle geht Folgendes hervor:

1. Es kann von einer Constanz der Maasse innerhalb von Centimetern nicht die Rede sein: wir finden sowohl im I.-II., als auch im X. Monat Cervices von 2—3 und 5 cm. In der Aufstellung „gesetzmässiger" Zahlenangaben und Benutzung derselben zu irgend welchen Deductionen wird man sich also die grösste Zurückhaltung auferlegen müssen.

2. Nennenswerthe Unterschiede in der Cervixlänge bei I-paren und Pluri-paren bestehen auch in der Schwangerschaft nicht.

3. Ein gewisses Längenwachsthum des Cervix findet in der Schwangerschaft statt, aber nicht entfernt in dem Maasse, wie am Corpus uteri; dieses Resultat stimmt gut überein mit dem der mikroskopischen Untersuchung, welche (vergl. die Bemerkungen zu Fall 21 und 22 S. 60 u. 63) zeigten, dass die einzelnen Muskelfasern des Cervix eine Vergrösserung erfahren, aber bei Weitem nicht in demselben Grade, wie die des Corpus uteri.

Auch bezüglich der Portio vaginalis ergiebt die Tabelle

[1]) Hier sind die 25 Zahlenangaben Taylor's enthalten, deren Richtigkeit ich nicht controliren konnte. S. auch Tabelle I im Anfang.

die wichtige Thatsache, dass im Grossen und Ganzen ihre Maasse in der Schwangerschaft bis zum Ende ziemlich gleich bleiben.

Lott giebt bei Virgines die durchschnittliche Länge der vorderen Lippe auf ½—1 cm, der hinteren auf „1,5 cm und darüber" an; der Vergleich der Durchschnitts- und Einzelmaasse, welche wir erhalten haben, zeigt also, dass hier durch die Schwangerschaft eine wesentliche Aenderung nicht eingetreten ist. Dies steht nicht im Einklang mit Martin's Messungen an der Lebenden: er erhielt vorne Zahlen bis zu 2,5, hinten bis zu 4,6 cm. Dies ist ein neuer Beweis dafür, wie wenig maassgebend auf diesem Felde klinische Untersuchungen sind. Dagegen stimmen Martin's für die hintere Lippe gewonnenen Zahlen ungefähr mit den durch die anatomische Untersuchung für den ganzen Cervix festgestellten überein: Martin hat eben nicht die Portio vaginalis, d. h. den Theil unterhalb des Scheidenansatzes gemessen, sondern den ganzen Cervix, indem sich bei der Einführung der Specula, wohl infolge des Luftdrucks, die Scheidenwände der Cervixmasse bis zu deren Basis anlegten, so dass die Portio länger erscheinen musste, als sie es in Wahrheit ist. Ich kann wenigstens keine andere Erklärung für die Unterschiede finden, obgleich Martin [1]) selbst angiebt, er habe nicht von der tiefsten Stelle des Scheidengewölbes aus gemessen, sondern von der gerade bei Schwangern besonders deutlich hervortretenden Umschlagsfalte der Scheidenwand auf die Portio. Er ist geneigt, die Schrumpfung der Präparate in Alkohol zur Erklärung heranzuziehen; aber auch bei den, einer Momentaufnahme gleichkommenden, durch die Gefriermethode gewonnenen Präparaten, z. B. von Waldeyer, Braune, Braune und Zweifel, ist die Portio am Ende der Schwangerschaft vorne 0,5, 1,0, 0,4 cm, hinten 2,8, 1,8, 0,5 cm lang, was den Maassen der anders gehärteten Präparate viel näher kommt als den hohen von Martin bei der Lebenden gefundenen Werthen. Ueberdies hat Koeberlin bei der Messung eines und desselben Präparats (VIII. Monat) vor und nach der Härtung dieselben Maasse erhalten. Nach all dem müssen wir daran festhalten, dass durch die Härtung, wenn sie einigermassen kundig ausgeführt ist, wesentliche Aenderungen nicht bewirkt werden.

Umgekehrt geht aus den Zahlen unserer Tabelle hervor, dass auch eine wesentliche Verkürzung der Portio vaginalis, wie sie durch das Gefühl vorgetäuscht wird, thatsächlich in der Schwangerschaft nicht erfolgt.

Betrachten wir nun die Verhältnisse des Cervix während der Geburt, so ist es klar, dass Durchschnittsberechnungen hier nur

[1]) l. c. S. 300.

mit grösster Vorsicht herangezogen werden dürfen, da ja alles auf die mechanischen Verhältnisse des Einzelfalles und auf die jedesmal vorausgegangene Wehenthätigkeit ankommt; immerhin ist es sehr beachtenswerth, dass wir bei Durchsicht der Einzelmaasse der Tabelle II im Anhang in der Eröffnungsperiode keiner Länge des Cervix begegnen, welche nicht auch bei schwangeren Uteris vorkäme; aus 8 Fällen erhalten wir die Durchschnittszahl 3,5 aus 6 Fällen, bei denen die Längen der vorderen und hinteren Cervixwand getrennt angegeben sind, vorne 3,1 hinten 4,7 cm. Für die Austreibungsperiode sind überhaupt nur 4 Fälle verwerthbar, die von Chiari, Hofmeier-Stratz, Demelin, Runge; auch sie geben als Durchschnittsmaass 3,1 cm.

Es folgt daraus, dass während der normalen, nicht durch besondere Umstände complicirten Geburt eine wesentliche Verlängerung des Cervix überhaupt nicht stattfindet; selbstverständlich findet eine gewisse Dehnung desselben in die Länge statt, aber dieselbe wird nicht beträchtlich, weil es, im Wirkungsbereich der bei der normalen Entbindung thätigen Kräfte, dem Cervix an einer Fixation nach unten gebricht; ausserdem muss der Zug in die Breite, welchem die Cervixsubstanz bei der Erweiterung des Lumen nothwendig ausgesetzt ist, der Dehnung in die Länge entgegenwirken; es ist so das oben erhaltene Ergebniss, dass eine wesentliche Aenderung der Länge gewöhnlich nicht eintritt, vollständig erklärt.

Zweifel's neue Gefrierschnitte, bei denen der Cervix 7,5 cm und 9 cm maass, sind dagegen nicht verwerthbar, da bei denselben ganz abnorme mechanische Verhältnisse vorlagen, in einem Falle documentirt durch das Eintreten der Ruptur, im anderen leicht erklärlich aus dem Umstande, dass es sich um eine 39jährige I-para handelte.

Ebenso wenig können meine Fälle 17 und 21, bei denen wir 5 und 9 Stunden nach der Geburt den Cervix 6 und 7,2 cm lang fanden, dagegen angeführt werden. Denn es handelte sich hier um eine VIII-para und eine IX-para, bei welchen nach sehr geringer Wehenthätigkeit die Extraction des Kindes am Fuss ausgeführt wurde und der Tod nachher an Atonie erfolgte; es sind also einerseits pathologische Fälle, andererseits beweist sogar die Massigkeit des ganzen Cervix, die aussergewöhnliche Dicke seiner Wandung in beiden Fällen, dass die Länge nicht durch Auszerrung bedingt war; es lagen eben von vornherein ungewöhnlich lange Cervices vor.

Die Portio vaginalis wird im Anfang der I. Geburtsperiode in ausgesprochener Weise verlängert, d. h. durch den Zug nach oben, der sich auf den Scheidenansatz fortpflanzt, wird das Scheidengewölbe nach oben gezogen und vertieft, da die Portiosubstanz nicht sofort, sondern erst allmälig mit der fortschreitenden Erweiterung folgen kann. Wir erhalten als Durchschnittsmaass der 6 verwerthbaren Fälle vorne 1,6, hinten 2,5 cm von der Spitze der Portio vaginalis bis zum Ansatz der Scheide. Dass im weiteren Geburtsverlauf eine fast vollständige Ausgleichung bis auf eine geringe Erhebung an der Stelle der Portio stattfindet, zeigt ein Blick auf die Gefrierschnitte aus der II. Geburtsperiode.

Das für den schwangeren und kreissenden Uterus angegebene Verhalten bestätigt sich an den puerperalen Uteris: Bei 15 Fällen meines eigenen Materiales (mit mikroskopisch festgestellten Grenzen des Cervix) erhalten wir von den frisch entbundenen Uteris ein Durchschnittsmaass des Cervix von 4,2 cm, der vorderen Lippe von 0,9, der hinteren von 1,3 cm.

Leopold's[1]) Satz: „Die Länge des Cervicalcanals am frisch entbundenen Uterus ist fast die gleiche wieder, wie in den letzten Monaten der Schwangerschaft", wird dadurch voll bestätigt; auch die Portio restituirt sich unmittelbar nach der Geburt fast vollständig.

Aus der Literatur möchte ich besonders hervorheben die 15 Fälle von Sectio caesarea post mortem, bei denen die Verhältnisse denjenigen in der Schwangerschaft sehr nahe stehen, da die Erweiterung des Cervix durch den Kopf weggefallen ist, bei einzelnen Fällen die Geburt kaum begonnen hatte; sie ergeben eine durchschnittliche Länge des Cervix von 3,4 cm; bei weiteren 33 frisch puerperalen Uteris finden wir die Zahl 3,88 cm als Durchschnitt; nochmals betone ich, dass ich auf diese Zahlen gar keinen Werth legen würde, wenn nicht die Vergleichung der Einzelzahlen zeigte, dass thatsächlich die Werthe zu jeder in Betracht kommenden Zeit sich um die Mittelzahl 3 bewegen, mit einer nicht sehr erheblichen Erhöhung infolge des Schwangerschaftswachsthums und weiter infolge der Dehnung unter der Geburt. (S. auch die Tabelle III im Anhang.)

Ich musste diese Zahlenverhältnisse betonen, um den Nach-

---

[1]) Arch. 12. S. 175.

weis führen zu können, dass das Verhältniss zwischen der Entwickelung des Cervix und der des unteren Uterinsegments kein constantes ist; beide sind im Wesentlichen vollständig unabhängig von einander, oft genug finden wir bei langem unteren Uterinsegment einen langen Cervix, bei kurzem unteren Uterinsegment einen kurzen Cervix, oft genug wieder ist der eine Theil sehr lang, der andere kurz. Bei Präparat 21 findet sich über einem 6 cm langen Cervix ein ebenso langes unteres Uterinsegment, bei 24 über dem 6—7 cm langen Cervix ein nur 1—3 cm hohes unteres Uterinsegment. Bei den gelegentlich der Sectio caesarea post mortem gewonnenen Uteris ist das untere Uterinsegment 7,5 oder 6 cm lang bei einem Cervix von 3 cm, das andere Mal nur 3 cm bei einem Cervix von 2,8 cm; oder das Verhältniss zwischen unterem Uterinsegment und Cervix ist 4 : 4 oder 2,5 : 3,6; die gleichen Zahlen von den gewöhnlichen frisch puerperalen Uteris aus der Literatur lauten einmal 1,75 : 2,5, ein anderes Mal 5,7 : 2,3, hier 1,7 : 5, dort 6 : 6.

Durchaus nicht constant ist also das vicariirende Verhältniss zwischen Cervix und unterem Uterinsegment, das Keilmann [1]) mit als Beweis für die Herkunft des letzteren aus ersterem heranzuziehen geneigt ist.

La Pierre [2]), auf den sich Keilmann bezieht, stellt dasselbe übrigens auch nicht als Regel auf; er sagt wörtlich: „Dabei kam hin und wieder ein langer Cervix und ein langes unteres Unterinsegment zusammen vor, während in anderen Fällen ein bestimmt vicariirendes Verhältniss zu sein schien und je weniger schwierig die Entbindung war, z. B. bei unreifer Frucht, desto weniger lang war der Cervix und das untere Uterinsegment.“ Keilmann's eigene Fälle aber sind gar nicht verwerthbar, da auch hier die obere Grenze des Cervix nicht einwandsfrei bestimmt ist; die Bemerkung, dass „in mehreren Präparaten die cervicalen Plicae in das untere Uterinsegment hinein zu verfolgen sind“, weist sogar direct darauf hin, dass die Cervices, wahrscheinlich nach den sehr leicht täuschenden Conturverhältnissen ohne Rücksicht auf die in zweifelhaften Fällen ausschlaggebenden mikroskopischen Befunde der Schleimhaut und der Wandung, zu kurz gemessen sind.

Nicht von der Entwickelung des Cervix also ist die des unteren Uterinsegments abhängig, sondern im Wesent-

---

[1]) Zeitschrift 22. S. 139 u. 175.
[2]) l. c. S. 22.

lichen von der vorausgegangenen Geburtsthätigkeit, daneben wohl auch von der Entwickelung desjenigen dem Corpus angehörigen Bezirks, aus welchem sich in der Schwangerschaft das untere Uterinsegment herausbildet, das aber, wie wir sehen werden, schon ausserhalb desselben oberhalb des Cervix vorhanden ist.

Verhältnisse des Peritoneum.

Diese erfordern eine besonders eingehende Beleuchtung, da gerade sie bis in die allerneueste Zeit Gegenstand der widersprechendsten Angaben gewesen sind.

Wieder müssen wir hier zunächst einer Angabe Küstner's entgegen treten, an der er noch festzuhalten scheint, da er sich erst jüngst [1]) wieder auf die betreffende Arbeit ohne Correctur der folgenden Sätze bezog. Er sagt [2]): „Wir finden die Stelle, wo die dicke Muskulatur aufhört und die schwächere anfängt, fast genau da, wo das am Corpus fest angelöthete Peritoneum von der Vorderwand auf die Blase übergeht;" und weiter l. c. S. 61: „Es ist im Wesentlichen richtig, wenn Kohlrausch den inneren Muttermund dahin verlegt, wo von der vorderen Wand des Uterus das Peritoneum sich auf die Blase überschlägt. . . . Diese Umschlagsstelle liegt am schwangeren Uterus sehr hoch . . ., am frisch entbundenen Uterus liegt diese Stelle genau am Contractionsring." Vor allem müssen wir nun feststellen, dass Kohlrausch diese Bestimmung des Orificium internum für die Allgemeinheit gar nicht angegeben hat; er sagt nur in Beziehung auf das von ihm beschriebene Präparat einer Virgo: „Eine scharfe Grenze zwischen Körper und Hals des Uterus findet sich nicht, eine ziemlich genaue kann man ziehen, wenn man den Theil des Uterus, welcher genau und durch unmittelbare Verwachsung mit dem Bauchfellüberzug bekleidet ist, als Körper, das Uebrige als Collum betrachtet." Dies ist vorsichtig genug ausgedrückt und überdies wird nicht die Umschlagsfalte, sondern die feste Anheftung des Peritoneum genannt, die allerdings auf der Abbildung mit ersterer zusammenfällt; aber man kann danach doch nicht

[1]) Stereoskopischer med. Atlas, herausgegeben von Neisser. 1896.
[2]) Das untere Uterinsegment und die Decidua cervicalis. S. 19.

sagen, dass Kohlrausch die Umschlagsfalte zur Bestimmung des Orificium internum benutzt hat. Wir werden sehen, dass dieselbe nur ganz ausnahmsweise mit der festen Anheftung des Peritoneum zusammenfällt. Keilmann[1]) scheint dies Unrichtige auch bemerkt zu haben, obwohl er sich auf den Standpunkt Küstner's stellt und denselben nicht ausdrücklich verbessert; denn er definirt schon etwas anders: „Die feste Peritonealanheftung giebt zweifellos die Stelle an, an der sich am Ende der Gravidität die wesentlichen Theile des inneren Muttermunds finden . . ., sie fällt stets mit der oberen Grenze des unteren Uterinsegments zusammen, während sie am nicht graviden Organ der oberen Grenze des Cervicalcanals entspricht."

Immerhin scheint die durch Lott[2]) und Hofmeier[3]) geschehene Zurückweisung der angeblichen Kohlrausch'schen Bestimmung erfolglos geblieben zu sein, und dies zwingt uns, noch einmal auf diesen Punkt einzugehen.

Bayer hält ebenso wenig wie Küstner die feste Anheftung des Peritoneum und die Umschlagsfalte scharf aus einander und, indem er beide Ausdrücke durch einander gebraucht, giebt er als „ganz constant" an, dass diese Stelle in der Höhe des Orificium internum liege. Und doch werden wir sehen, dass beide fast immer räumlich getrennt sind und gewöhnlich die feste Anheftung des Peritoneum oberhalb, die Umschlagsfalte unterhalb des Orificium internum liegt.

Auch Fehling behauptete auf dem Wiener Congress, „dass nach den Lehren aller Anatomen die obere Grenze (man ergänze: des Uterinsegments) als Peritonealansatz bei dem nicht schwangeren Organ ziemlich genau mit dem Orificium internum zusammenfällt". Sehen wir daher zu, wie sich die Sache beim ruhenden Uterus verhält.

Bandl unterscheidet in seiner Monographie aus dem Jahr 1876 auf den schematischen Zeichnungen (schwangerer Uteri) sehr wohl die Umschlagsfalte und die feste Anheftung des Peritoneum; im Text heisst es (S. 44) mit Bezug auf erstere, dass „diese Stelle nicht weit (2 cm) von der deutlich sichtbaren Linie entfernt ist, von der an das Perito-

---

[1]) Zeitschr. 22. S. 174.
[2]) l. c. S. 6.
[3]) Der schwangere und kreissende Uterus. S. 43.

neum fest mit dem Uterus in Verbindung ist.“ In einer späteren Arbeit[1]) wird nur die feste Anheftung des Peritoneum berücksichtigt, die sowohl bei 0-paren als pluriparen nicht schwangeren Uteris in der Mitte des ganzen Organs liegen soll, bei 0-para in der Höhe des Orificium internum. Die Abbildung eines virginellen Uterus zeigt jedoch ganz deutlich die feste Anheftung des Peritoneum ½ cm oberhalb des Orificium internum, an den abgebildeten drei pluriparen Uteris liegt sie 1 bis 2 cm oberhalb des Orificium internum.

Schon Barbour machte 1887 gegenüber den ungenauen Angaben Bayer's darauf aufmerksam, dass feste Anheftung des Peritoneum nicht identisch ist mit „Umschlagsfalte“ des Peritoneum. Ausdrücklich weist auch Veit[2]) Bayer's unrichtige Auffassung zurück: „An der vorderen Wand des Corpus ist die Grenze der festen und lockeren Anheftung des Peritoneum eine geschweifte Linie, die oben von beiden runden Mutterbändern ausgeht, während die unterste Rundung über der Gegend des inneren Muttermunds, oft noch 1 cm höher hinaufliegt. . . . Bayer giebt in seiner neuen Arbeit wiederholt an, dass die feste Anheftung des Peritoneum an der Vorderwand genau mit der Höhe des Orificium internum zusammenfalle; ich habe mich nach vielfachen Untersuchungen und nach Betrachtung auch der Bayer'schen Abbildungen nicht davon überzeugen können, dass diese Angabe richtig ist; es ist thatsächlich die feste Anheftung des Peritoneum oberhalb des inneren Muttermundes und damit fällt auch Bayer's Deutung des unteren Uterinsegments.“

Um dieselbe Zeit macht Demelin in seiner gründlichen, in Deutschland wenig beachteten Arbeit auf die unten folgenden Angaben Sappey's aufmerksam und giebt eine nach einem Gefrierschnitt Bar's angefertigte Zeichnung eines frisch entbundenen Uterus, von welchem die Blase vollständig losgelöst ist, so dass der ganze Cervix und noch 2 cm der vorderen Scheidenwand von Peritoneum bekleidet sind; die feste Anheftung des Peritoneum ist nicht notirt. Einen ähnlichen Fall von fast vollständiger Lostrennung der Blase vom Uterus und sehr tiefem Herabreichen der Plica vesicouterina hat Waldeyer[3]) veröffentlicht. Man muss in beiden Fällen doch wohl annehmen, dass dies Verhalten nicht erst in der Schwangerschaft sich ausbildete. Uebrigens bilden Chrobak und v. Rosthorn in ihrem eben erst erschienenen Lehrbuch („Die Erkrankungen der weiblichen Geschlechtsorgane, Wien 1896“) auf S. 140 u. 141 zwei sagittale Gefrierschnitte nicht schwangerer Frauen, einer Nulli- und einer Multipara ab, und bei beiden findet sich die Umschlagsfalte von

[1]) Arch. XV. 1880. Vergl. auch den Bericht über die Baden-Badener Naturforscherversammlung. 1879.

[2]) Müller's Handbuch. 1888. S. 122.

[3]) Beiträge u. s. w.

der allerdings leeren Blase ebenfalls unterhalb der Spitze der vorderen Muttermundslippe, so dass auch hier ein Stück der vorderen Scheidenwand vom Peritoneum bedeckt ist.

Ziegenspeck machte auf dem Freiburger Congress 1889 nach seinen zahlreichen anatomischen Untersuchungen die bestimmte Angabe, dass auch beim nichtschwangeren, normal liegenden Uterus die feste Anheftung des Peritoneum ausnahmslos oberhalb des Orificium internum liegt.

Acconci[1]) fand bei 12 Uteris von Frauen, die geboren und die nicht geboren hatten, die feste Anheftung des Peritoneum 9—12 mm oberhalb des Orificium internum.

Aber wenden wir uns den „Anatomen" zu, die gewiss nicht voreingenommen sind, wie man dies von den bisher genannten Autoren vielleicht annehmen könnte.

Sappey[2]) sagt: „Obgleich die Excavatio vesico-uterina gewöhnlich dem oberen Drittel des Cervix entspricht, giebt es doch Variationen, die man kennen muss; man sieht dieselbe oft bis zur Mitte oder zum unteren Drittel des Cervix herabsteigen, 2mal sah ich sie bis herab auf die vordere Scheidenwand reichen; die Unterschiede beruhen hauptsächlich auf individuellen Variationen, die sehr gross sind."

Rüdinger[3]) (S. 90): Die Verwachsung des unteren Endes des Uterus mit der hinteren Blasenwand ist individuell sehr verschieden; so fand ich an einem jungfräulichen Becken den Uterus in der Ausdehnung von 4,3 cm vom Bauchfellsack überzogen, während bei einem anderen Object mit zusammengezogener Blase hinter der Schamfuge seine Vorderfläche und in einer Ausdehnung von 1,8 cm vom Bauchfell bedeckt ist."

S. 93: „Fest und faltenlos zeigt sich das Peritoneum mit dem Fundus und Corpus uteri verwachsen; dagegen wird im untern Theil des Körpers und noch weiter nach abwärts gegen den Cervix die Anheftung des Bauchfells so lose und locker, dass hier eine Verschiebung des Organs ohne Dehnung des serösen Ueberzugs möglich ist."

Kölliker[4]) bildet die Beckenorgane einer 17jährigen Virgo ab: die Umschlagsfalte des Peritoneum vorne befindet sich 1,4 cm unterhalb des Orificium internum; auf dem unter Braune angefertigten Gefrierschnitt Fürst's von einer 0-para liegt die Umschlagsfalte nur

---

[1]) l. c. 1890.
[2]) l. c. S. 729.
[3]) l. c. IV. Abth. 1878.
[4]) l. c. 1882.

0,9 cm oberhalb der Spitze der vorderen Lippe; auf Savage's ausdrücklich als nach der Natur gefertigt bezeichneten Tafeln VIII und XI ist sowohl bei ante- als bei retroflectirtem Uterus die Uebergangsfalte vorne unterhalb des Orificium internum, fast nur durch die Dicke der Scheidenwand vom Laquear getrennt; auch auf Bayer's Fig. 2 (Tafel XXIV) liegt bei einem virginellen Uterus die Umschlagsfalte 1 cm unterhalb des Orificium internum.

Die neueren Handbücher der Anatomie gehen meist nicht näher auf das Verhalten des Peritoneum ein; so sagt Nagel in Bardeleben's Handbuch nur, dass sich das Bauchfell vorne etwa in der Höhe des inneren Muttermunds auf die Blase überschlägt.

Ich habe versucht, mir ein selbständiges Urtheil nach Präparaten zu bilden, fand allerdings nur 8 verwerthbare in unserer Sammlung. Nur einmal war die Umschlagsfalte an derselben Stelle wie die feste Anheftung des Peritoneum, nämlich 0,5 cm unterhalb des Fundus uteri, so dass fast die ganze Vorderfläche des letzteren extraperitoneal lag; es reiht sich dieser seltene Ausnahmefall dem oben erwähnten Rüdinger'schen Präparat an. Die feste Anheftung des Peritoneum fand ich stets oberhalb des Orificium internum, 2mal 1, 1mal 0,7, 3mal 0,5 cm, 1mal kaum merklich von derselben entfernt; die Umschlagsfalte dagegen war nur 1mal in der Höhe des Orificium internum, 3mal unterhalb desselben (0,4, 0,5, 0,9 cm), 2mal erst auf der vorderen Scheidenwand. In den beiden letzten Fällen handelte es sich allerdings um Complication mit grossen Ovarialtumoren, die aber langgestielt und beweglich mit dem Uterus verbunden waren; jedenfalls beweisen sie so viel, dass mit dem Emporrücken des Uterus nicht nothwendiger Weise gleichzeitig die Umschlagsfalte und die Blase emporsteigen müssen. Sappey's und Demelin's Fälle zeigen ausserdem, dass das Gleiche auch ohne jede Complication vorkommt.

An der hinteren Wand war es mir bei den nicht schwangeren Uteris nicht möglich, die feste Anheftung des Peritoneum sicher festzustellen; die Unterschiede sind hier am nicht schwangeren Uterus nicht so prägnant wie vorne, sehr häufig findet sich daher auch bei den Autoren die feste Anheftung des Peritoneum hinten nicht besonders erwähnt, sondern nur die allgemein anerkannte, aber bemerkenswerther Weise auch Ausnahmen unterworfene Regel angeführt, dass das Peritoneum bis auf das Scheidengewölbe herabreicht. Etwas genauer und sicher richtig ist

Veit's [1]) Beschreibung: „Nur wenig oberhalb, manchmal genau an derselben Stelle, die auf der Schleimhaut dem inneren Muttermund entspricht, wird die Verbindung lockerer an der hinteren Wand."

Winter [2]) sagt: „Die Grenze zwischen fest und locker bekleidendem Peritoneum ist vorne ein nach unten flacher Bogen, hinten ein bis auf die Hinterfläche des Cervix herunter reichender Sporn. Kohlrausch beschreibt und zeichnet zwischen Collum und Peritoneum ein lockeres Bindegewebslager, das auch auf anderen Durchschnitten, z. B. auf denjenigen Le Gendre's, die von Braune [3]) wieder gegeben sind, zu finden ist.

Also auch auf der Hinterfläche sind die Verhältnisse variabel, im Allgemeinen aber liegt die feste Anheftung des Peritoneum etwas tiefer als vorne.

Die Douglas'schen Falten setzen sich am nicht schwangeren Organ etwas unterhalb des Orificium internum an, was so allgemein anerkannt ist, dass ich nicht näher darauf einzugehen brauche [4]).

Ich fasse das bisher Gesagte zusammen: Am nicht schwangeren Organe ist die Umschlagsfalte und die feste Anheftung des Peritoneum vorne sehr wohl aus einander zu halten; letztere befindet sich immer oberhalb des Orificium internum, erstere häufig in der Höhe, sehr häufig unterhalb, in einzelnen Fällen auch oberhalb desselben; es scheint die feste Anheftung mit der Umschlagsfalte zusammenfallen zu können. Hinten ist die Unterscheidung zwischen lockerer und fester Anheftung des Peritoneum überhaupt schwieriger, letztere beginnt in der Höhe, dicht oberhalb, manchmal auch unterhalb des Orificium internum.

Was die Verhältnisse am schwangeren, kreissenden und frisch entbundenen Uterus anlangt, so ist das Ergebniss meines Materials schon oben erwähnt: an den 6 brauchbaren Uteris aus der Gravidität ist die Umschlagsfalte stets etwa 1 cm unterhalb des Orificium internum, die feste Anheftung des Peritoneum dagegen stets oberhalb, im II.—IV. Monat 1,2—2,5 cm (4 Fälle), im

---

[1]) l. c. S. 122.

[2]) Lehrbuch der gynäk. Diagnostik.

[3]) Der männliche und weibliche Körper im Sagittalschnitt.

[4]) Vergl. Nagel l. c. S. 82. — B. S. Schultze, Die Pathologie und Therapie der Lageveränderungen des Uterus. S. 3.

V.—VI. Monat 2—3,3 cm. Hinten fand sich die feste Anheftung des Peritoneum 2mal 1 cm, je 1mal 1,3 und 2 cm oberhalb des Orificium internum (das letzte Maass im VI. Monat), 2mal in der Mittellinie in der Höhe des Orificium internum, seitlich rasch nach den Tubenecken hinaufsteigend.

Bei den 13 verwerthbaren Fällen meines übrigen Materials (kreissend und entbunden) war die Umschlagsfalte 9mal 1—1,5 cm unterhalb des Orificium internum, 4mal in der Höhe desselben.

Die feste Anheftung des Peritoneum lag stets weit entfernt von der Umschlagsfalte, in 17 verwerthbaren Fällen 2—7,5 cm oberhalb des Orificium internum, im Allgemeinen höher, wenn man eine starke, niedriger, wenn man eine geringe Geburtsthätigkeit voraussetzen konnte, wie dies die genauere Durchsicht der Fälle zeigt.

Hinten ist in den gleichen Fällen 2mal die feste Anheftung des Peritoneum nicht bestimmbar, 1mal in der Höhe des Orificium internum (es war eine höchst geringe Geburtsthätigkeit vorausgegangen, Fall 22), in allen übrigen Fällen 1—4,5 cm oberhalb des Orificium internum, lag also im Allgemeinen tiefer als vorne, aber je nach dem vorausgegangenen Geburtsverlauf in denselben Fällen wie vorne höher bezw. tiefer.

Auch am Ende der I. Woche des Puerperium fand ich vorne die feste Anheftung des Peritoneum noch nicht in derselben Höhe, wie am ruhenden Organ, nämlich 2—3 cm oberhalb des Orificium internum. Hinten 1mal 1 cm oberhalb, 1mal in der Höhe des Orificium internum.

Die Douglas'schen Falten setzten sich stets etwas unterhalb des Orificium internum an; erhalten waren dieselben nur in wenigen Fällen, da das Rectum meist entfernt war; trotzdem konnte man an der Glätte und vollständigen Unverletztheit des Peritoneum in der ganzen Umgebung des Orificium internum sicher feststellen, dass die sacrouterinen Falten erst tiefer abgegangen sein konnten. Besonders sei hervorgehoben, dass der Contractionsring stets beträchtlich oberhalb ihrer Insertionsstelle lag.

Nehmen wir zu den gleichen Zusammenstellungen die brauchbaren Fälle aus der Literatur hinzu, so ergiebt sich eine noch viel grössere Variabilität, besonders der Umschlagsfalte; freilich muss hervorgehoben werden, dass die anzugebenden Frequenzzahlen des verschiedenen Verhaltens keinen absoluten Werth haben, da nur

bei den wenigsten Präparaten die betreffenden Daten mit genügender Genauigkeit angegeben sind und somit das statistische Material ein sehr kleines ist, so dass der Zufall dabei eine grosse Rolle spielen kann.

An 23 schwangeren Uteris liegt die Umschlagsfalte 10mal in der Höhe des Orificium internum oder 1—2 cm unterhalb desselben; 3mal in derselben Horizontalen wie das Orificium internum, aber infolge der starken Anteflexion des Uterus 3,5—4, ja 7 cm von demselben entfernt: in letzterem Falle oberhalb der Mitte des Cavum corporis — gewiss ein seltener Ausnahmsfall; 10mal liegt sie ausserdem oberhalb des Orificium internum, bis zu 4 cm.

Fassen wir diese Zahlen mit den meinigen zusammen, so haben wir 29 schwangere Uteri aus allen Monaten der Gravidität.

16mal lag die Umschlagsfalte unterhalb oder in der Höhe des Orificium internum,

3mal in gleicher Höhe, aber in horizontaler Richtung entfernt,

10mal oberhalb des Orificium internum.

Da von den letzten 13 Fällen 8 in die letzten 4 Monate der Gravidität fallen und es den Anschein hat, als ob sich in der Schwangerschaft doch häufiger die Umschlagsfalte oberhalb des Orificium internum findet, als ausserhalb desselben, so können wir den Schluss ziehen, dass thatsächlich in einer gewissen Anzahl von Fällen sich die im Raum beengte Blase während der Gravidität in dem lockeren Zellgewebe zwischen dem Peritoneum und der Uteruswandung nach oben schiebt, die Umschlagsfalte immer höher hebend. Als Regel aber kann dies nicht gelten, denn über die Hälfte der Fälle zeigt, wie wir gesehen haben, augenscheinlich die Umschlagsfalte genau an derselben Stelle, wo sie auch ausserhalb der Schwangerschaft lag, nämlich unterhalb oder in der Höhe des Orificium internum.

Selbst bei den kreissenden Uteris bildet das Hinaufwandern der Blase unter dem Peritoneum der vorderen Uteruswand nicht die Regel: unter 16 brauchbaren Fällen ist die Umschlagsfalte nur 9mal oberhalb des Orificium internum, 2mal in dessen Höhe, 5mal unterhalb; der Austreibungsperiode entstammen 4 verwerthbare Fälle (Tabelle II, Nr. 21, 23—25); nur in einem derselben befindet sich die Umschlagsfalte oberhalb des Orificium internum (Nr. 23).

Von den puerperalen Uteris der Literatur sind hier nur 19

verwerthbar: bei 8 ist die Umschlagsfalte oberhalb des Orificium internum, bei 1 in der Höhe, bei 10 unterhalb desselben (davon 1mal auf der vorderen Scheidenwand!).

Nach Hinzurechnung meiner Fälle haben wir 39 frisch puerperale Uteri; die Umschlagsfalte ist

19mal unterhalb des Orificium internum,
5 „ in der Höhe „ „ „
8 „ oberhalb „ „ „

Aus allen bisher angeführten Ziffern geht hervor, dass in der überwiegenden Mehrzahl der Fälle die Verbindung zwischen Blase und Uterus durch Schwangerschaft und Geburt keine nennenswerten Veränderungen erfährt.

Was die feste Anheftung des Peritoneum anlangt, so erlangen wir auch aus der Vergleichung 60 schwangerer, kreissender und puerperaler Uteri der Literatur zunächst gegenüber Küstner, Bayer, Keilmann das wichtige Ergebniss, dass dieselbe räumlich immer mehr oder weniger weit (2—8 cm) getrennt war von der Umschlagsfalte, selbst wenn dieselbe oberhalb des Orificium internum lag; ausgenommen sind nur 2 Fälle von Bayer und Küstner, bei denen die Umschlagsfalte ausdrücklich als zusammenfallend mit der festen Anheftung des Peritoneum bezeichnet wird. Aber der Fall Küstner's wird in derselben Arbeit aufgeführt, in der fortwährend beide Begriffe durch einander geworfen werden, und in Bayer's Fall findet sich, wenn man die Abbildung genau betrachtet, die feste Anheftung des Peritoneum doch 1 cm oberhalb des Orificium internum. Selbstverständlich will ich nicht leugnen, dass ausnahmsweise beide zusammenfallen können, ebenso gut am schwangeren Uterus, wie ich es selbst am nicht schwangeren Uterus gesehen habe. Wahrscheinlich war es in Waldeyer's Fall (Tabelle III Nr. 17) so, doch ist die feste Anheftung des Peritoneum nicht angegeben.

Ferner lag die feste Anheftung des Peritoneum stets oberhalb des Orificium internum, das in meinen Fällen fast ausnahmslos und ebenso in vielen Fällen aus der Literatur mikroskopisch einwandsfrei bestimmt war.

Getrennt für vorne und hinten angegeben ist die feste Anheftung des Peritoneum in den wenigsten (7) Fällen; wo es der Fall ist, sehen wir sie hinten immer etwas tiefer als vorne liegen; bei einfacher Zahlenangabe kann man im Allgemeinen annehmen,

dass die feste Anheftung des Peritoneum vorne gemeint ist, da sie sich hinten überhaupt nicht so scharf markirt.

Was die einzelnen in Frage kommenden Epochen anlangt, so lag die feste Anheftung des Peritoneum im

II.—IV. Monat	2—3,5 cm,	durchschnittl. 2,38 cm	(9 Fälle),
V.—VI. „	1,5—6,5 „	„ 4,1 „	(11 „
VII.—X. „	4—7 „	„ 6 „	(9 „
während der Geburt		3—10 „	(14 „
am frisch puerperalen Uterus . . .		1,7—9 „	(42 „

oberhalb des Orificium internum (meine Fälle sind eingerechnet).

Die feste Anheftung des Peritoneum erhebt sich also — innerhalb weit gezogener individueller Grenzen — im Allgemeinen im Verlauf der Gravidität immer höher über das Orificium internum. Diese Erhöhung ist bedingt in den ersten 6 Monaten durch selbständiges, actives Wachsthum der unterhalb — zwischen der festen Anheftung des Peritoneum und dem Orificium internum — gelegenen Theile der Uteruswandung: dies wird bewiesen durch die besonders auffallende Massenzunahme dieser Partie in den ersten Monaten der Schwangerschaft, wie sie als in einer Anzahl von Fällen festgestellt schon bei den Bemerkungen zu Fall 2 (S. 11) hervorgehoben wurde. In den späteren Monaten kommt dann die Dehnung dieses Wandungsabschnitts durch die wachsende Fruchtblase hinzu. Gerade weil hier der feste Halt fehlt, welchen das fest anliegende Peritoneum höher oben gewährt, ist die Dehnung hier am ausgesprochensten, abgesehen von den nachher zu besprechenden Structureigenthümlichkeiten.

Während der Geburt kann sich dann die feste Anheftung des Peritoneum noch weiter vom Orificium internum entfernen infolge des Zuges der Wehen nach oben, wieder innerhalb sehr weiter individueller Grenzen, die in der oben schon angedeuteten Weise bestimmt sind durch die mechanischen Vorbedingungen und die Wehenthätigkeit des Einzelfalles.

Nach der Entleerung des Uterus nähert sich dann, mit dem Wegfalle der Spannung durch den Inhalt, die feste Anheftung des Peritoneum dem Orificium internum wieder etwas, wie viel, das hängt wieder von der vorausgegangenen Dehnung der Theile ab, die sich nicht mehr activ contrahiren, sondern nur retrahiren, soweit eben ihre Elasticität erhalten geblieben ist.

Blase.

Es schliesst sich hier naturgemäss das Verhalten der Blase zum Uterus an; bekanntlich hat Fehling versucht, aus den Ergebnissen experimenteller Füllungen der Blase an der Lebenden Aufklärung über das Verhalten des Cervix zu gewinnen.

Er sah bei gleichbleibender Füllung der Blase in den letzten Monaten und Wochen der Schwangerschaft „die obere Blasengrenze" in die Höhe rücken; gleichzeitig wurde eine „tastbare Verkürzung der Portio" festgestellt. „So lange noch ein Theil der Blase im Becken steht, wird die Vaginalportion hierbei immer stark verschoben, nach hinten und oben, meist etwas nach links, ein Beweis, dass noch eine feste Verbindung zwischen Blasengrund und vorderer Cervixwand besteht und die Blase nicht einfach in dem lockeren Zellgewebe zwischen Peritoneum und Uterus an dem letzteren in die Höhe steigt, wie Hofmeier meint. Zweitens wird der vorliegende Theil gewöhnlich in die Höhe geschoben. Erst gegen Ende der Schwangerschaft kommt ein Zeitpunkt, wo der Kopf fest stehen bleibt, und der Rest der Vaginalportion seine Stelle nicht mehr ändert; dann ist der grösste Theil des Cervix entfaltet, und jetzt ist bei der Blasenfüllung kein Segment mehr im Becken, die ganze Blase ist abdominell geworden."

Freilich steigt die „obere Blasengrenze" allmälig in die Höhe, aber Fehling hat ganz übersehen, dass diese bei der Lebenden sichtbare „obere Blasengrenze" nicht die Umschlagsfalte ist, sondern die Blasenkuppe, welche meist von Anfang an vollständig frei und getrennt vom Uterus ist, so dass aus ihrem Höhenstand niemals irgend welcher Schluss auf das Verhalten der Theile des Uterus gemacht werden kann. Aus dem vorigen Capitel ging wohl zur Evidenz hervor, dass in der grossen Mehrzahl der Fälle die Blase ihre Beziehungen zum Uterus während der Schwangerschaft nicht ändert: derjenige Theil derselben, welcher vorher mit der Vorderwand des Cervix verwachsen war, bleibt es, die übrige Blase steigt frei vor dem Uterus, von diesem durch eine tiefe Peritonealtasche getrennt, in die Höhe und gewinnt dabei eine mehr längliche Form. Nur in einer gewissen Anzahl der Fälle (die lange nicht die Hälfte ausmachen) schiebt sich die Blase dicht am Uterus in die Höhe, zwischen dem lockeren Peritoneum desselben und der Uteruswandung; ein sicherer Rückschluss auf das Verhalten des Cervix kann aber

niemals gemacht werden, schon wegen der grossen Variabilität, die sich im vorigen Abschnitt ebenfalls ergeben hat. Die von Fehling angenommene „innige Verbindung zwischen einem Theil des Blasengrundes und des Cervix“ besteht thatsächlich in der Gravidität in einer sehr grossen Zahl der Fälle nicht. Auch Döderlein macht gelegentlich der Besprechung des Waldeyer'schen Gefrierschnittes auf diesen Punkt aufmerksam, und schon Demelin[1]) hat 1888 in seiner schönen, bereits oben citirten Arbeit den experimentellen Nachweis dafür an der Leiche geführt. Ich lasse seine anschauliche Darstellung zur Widerlegung Fehling's unten wörtlich folgen. Ausserdem ist nochmals auf Bar's, Waldeyer's, Chrobak's

[1]) Tuberculosa, VII. Monat, gestorben ½ Stunde nach spontaner Geburt. l. c. S. 93: Le cul-de-sac péritonéal vésico-utérin descend très-bas et ne paraît être séparé d'un doigt placé dans le cul-de-sac vaginal antérieur que par une cloison de 2 à 3 mm. En effet, par le toucher vaginal, on sent, derrière la symphyse, la vessie rétractée, ayant une consistance ferme, facilement limitable. En arrière du fond de la vessie, on rencontre la minceur de tissus, qui vient d'être signalée. Le doigt introduit dans le vagin et un autre doigt insinué par la cavité abdominale dans le cul-de-sac séreux glissent d'avant en arrière sur les deux faces de la vessie qui les séparent d'abord, pour se rapprocher très-sensiblement derrière le réservoir urinaire. Il semble donc exister derrière le fond de la vessie un septum très mince flottant paraissant formé par la paroi vaginale doublée du cul-de-sac péritonéal vésico-utérin, septum étendu, du fond de la vessie au col utérin sur lequel il s'attache; il peut acquérir une longueur de 2 travers de doigt lorsqu'on écarte la vessie de l'utérus, ce qui est très facile. A droite et à gauche de la ligne médiane, il contient dans son épaisseur deux cordons — les uretères; sur une coupe verticale antéro-postérieure intéressant à la fois la vessie et l'utérus, la partie la plus déclise du cul-de-sac séreux vésico-utérin se trouvait à 6 mm seulement au-dessus de l'attache du vagin sur le col. La vessie n'était donc en contact immédiat avec l'utérus que sur une étendue de 6 mm en hauteur; et ce qu'il y avait de plus remarquable, c'est qu'en cet endroit le tissu cellulaire intervésico-utérin était tellement lâche, tellement peu résistant, que la vessie pouvait être écartée de l'utérus de deux travers de doigt sans pourtant que ces liens si lâches fussent déchirés. Avant d'extraire l'utérus de la cavité abdominale, nous avions fait l'expérience suivante: De l'eau est injectée lentement dans la vessie. Le fond de l'utérus se méta-lors en mouvement et remonte; la vessie se creuse une loge dans le ségment inférieur, s'enforcie de plus en plus dans cette loge et reprasse ainsi la partie épaisse de l'utérus, qui est comme énucléée de sa position primitive entre le réservoir urinaire et le sacrum. Quand la vessie contient à peu près 700 grammes de liquide, on constate que l'utérus forme avec elle une sorte de gourde, de huit de chiffre, dont les deux parties sont superposées dans le

und Schauta's Gefrierschnitte hinzuweisen, bei denen die Blase vollständig vom Uterus getrennt ist; das Gleiche zeigt, obwohl die Umschlagsfalte oberhalb des Orificium internum lag, der bei Bayer [1]) auf Tafel XXV abgebildete Uterus: erst 2½ cm unterhalb des Laquear ist die Blase „innig verbunden", aber nur mit der Scheide. Dasselbe zeigt Hofmeier's [2]) letztes Präparat: I-para im VII. Monat, Sectio caesarea post mortem. Von meinen Präparaten gehört Fall 18 und 23 hierher, bei denen, wie die beigegebenen Skizzen zeigen, nur eine sehr kurze, dem untersten Drittheil des Cervix angehörige Partie mit der Blase innig verbunden ist.

Auch die zweite Behauptung Fehling's, dass die Blase im IX. oder X. Monat abdominell sei, „je nachdem der ins Becken eintretende Kopf den supravaginalen Theil des Cervix zu entfalten beginnt" [3]), ist wohl nicht ganz zutreffend; schon Halliday Croom giebt an, dass die Blase erst beim Beginn der Geburt in die Bauchhöhle tritt und daselbst bleibt während des ganzen Geburtsactes; es sei dies bedingt durch die feste Verbindung der hinteren Seite des Blasenhalses und des Cervix. Nicht einmal dies ist ganz richtig, wie die Durchsicht der Gefrierschnitte zeigt.

Bei den aus dem X. Monat der Schwangerschaft stammenden Gefrierschnitten von Waldeyer und Braune ist die Blase noch vollständig im kleinen Becken, allerdings leer; aber die Umschlagsfalte findet sich bei Braune kaum oberhalb des unteren Randes der Symphyse, bei Waldeyer etwas oberhalb der Mitte derselben. Besonders in ersterem Falle deutet die nach oben zugespitzte Spindelform der Blase direct darauf hin, dass bei Füllung nicht die Umschlagsfalte, sondern die Blasenkuppe emporgestiegen wäre. Dies sehen wir thatsächlich eingetreten in Zweifel's und Braune's Gefrierschnitt einer I-para, die zwar

---

même plan vertical. Au fur et à mesure que l'utérus remonte, on voit les deux ligaments ronds sortir du bassin, s'allonger, se tendre modérément. Le cul-de-sac péritonéal vésico-utérin s'interpose entre les deux globes . . . . . Au moment où la vessie s'élève à un travers de main au dessus du pubis, on introduit un doigt dans le cul-de-sac péritonéal vésico-utérin et un autre par le vagin dans le cul-de-sac vaginal-antérieur, et on constate, que le col de l'utérus un peu remonté et que les deux doigts explorateurs sont maintenent séparés par une épaisseur de tissus de 2 cm au plus; mais ces tissus peuvent être facilement déprimés et permettre aux deux doigts de se rapprocher jusqu'au contact.

[1]) Freund's Klinik.

[2]) Der schwangere und kreissende Uterus. S. 72.

[3]) Verhandl. des Wiener Congresses. 1895. S. 334.

als hochschwanger bezeichnet ist, aber sicher schon gekreisst hat, da nach Braune's Angabe die „Weite des Orificium internum auf 4,8 cm gediehen war". Hier ist die „obere Blasengrenze", die bei der Lebenden sichtbar gewesen wäre, zwar 5 cm oberhalb des oberen Symphysenrandes, die Umschlagsfalte aber noch 1 cm unterhalb desselben; eine 6 cm tiefe Peritonealtasche befindet sich zwischen Blase und Uterus. Wie wollte man bei der Lebenden auf den Umfang dieser Tasche schliessen, der doch bekannt sein müsste, um weitere Schlüsse auf das Verhalten der Uteruswandung zu ziehen? Aehnliche Verhältnisse finden wir bei Saexinger's Durchschnitt bei weiter fortgeschrittener Eröffnungsperiode; die Umschlagsfalte liegt zwar 1,1 cm oberhalb der Symphyse, aber die bei der Lebenden sichtbare „obere Blasengrenze" 4 cm darüber; ein Theil der Blase liegt jetzt noch im kleinen Becken. Auch bei Pestalozza's (Pl.-para), ferner bei Acconci's Gefrierschnitt aus der Eröffnungsperiode ist die Blase noch ganz im Becken; bei Barbour's und Webster's Gefrierschnitt einer Pluripara liegt, während der Kopf vollständig ins Becken eingetreten ist, die Umschlagsfalte in der Höhe des unteren Symphysenrandes, die Blasenkuppe 3,8 cm von der Umschlagsfalte entfernt, nicht ganz in der Mitte der Symphyse. Ein Blick auf die Abbildung lehrt mit Sicherheit, dass das Verhältniss der Plica vesico-uterina bei Füllung der Blase sich nicht geändert hätte, dass vielmehr die schon jetzt grossentheils oberhalb liegende Blase sich frei vor dem Uterus erhoben hätte. Nicht ganz so schlagend zeigen dies die ebenfalls der I. Geburtsperiode entnommenen Gefrierschnitte Schröder's (IV-para), die beiden Winter'schen (II- u. I-para), die von Pinard und Varnier (I-para, Tafel XL.), Barbour (VI-para). In allen ist die leere Blase noch vollständig im Becken und die Umschlagsfalte mehr oder weniger weit unterhalb und hinter der Blasenkuppe, so dass man auch hier vermuthen muss, die Blase hätte sich, gefüllt, so vor dem Uterus erhoben, wie in Braune-Zweifel's Fall.

Selbst in der Austreibungsperiode erlaubt das Verhalten der Blase keinen Rückschluss auf dasjenige der dahinter gelegenen Theile. Nur in dem berühmten Braune'schen Schnitt und dem I. der „neuen Gefrierschnitte" Zweifel's entspricht die an der Lebenden feststellbare obere Blasengrenze, $2^1/_2$ cm über der Symphyse gelegen, zugleich der Umschlagsfalte; hier ist also thatsächlich die Blase zwischen dem Peritoneum des Uterus und dessen Wandung in die Höhe gewandert; aber selbst in diesen Fällen ist die betreffende Stelle topographisch ganz gleichgültig, denn sie liegt weit unter dem als „Contractionsring" oder „Orificium internum" bezeichneten Punkt.

Bei dem II. der neuen Gefrierschnitte Zweifel's (I-para!) liegt die bei der Lebenden sichtbare obere Blasengrenze wieder 2 cm oberhalb der Umschlagsfalte, zugleich aber 6 cm unterhalb des Orificium internum. Auch hier hätten also Schlüsse aus dem Verhalten der oberen Blasengrenze auf die Entfaltung des Cervix zu ganz falschen Ergebnissen geführt. Auch Barbour und Webster bringen den Gefrierschnitt einer I-para am Ende der Schwangerschaft in der Austreibungsperiode mit unmittelbar hinter der Vulva stehendem Kopf: die Umschlagsfalte liegt am oberen Symphysenrand, erst 3,4 cm darüber die Kuppe der vollen Blase, die bei der Lebenden sichtbar gewesen wäre; ein Theil der Blase ist sogar noch im Becken, ebenso der mit der Blase verwachsene Theil der vorderen Uteruswand. Bei Chiari's Schnitt liegt die Umschlagsfalte zwar 3 cm oberhalb des oberen Symphysenrandes, das obere Ende der Blase aber noch 1 cm höher. In Chiara's Schnitt endlich liegt bei ad maximum gedehntem Geburtsschlauch die Umschlagsfalte mindestens $2^1/_2$ cm unterhalb der Kuppe der gefüllten Blase, soweit dies aus der in diesem Punkte nicht genau ausgeführten Zeichnung ersichtlich ist.

Im Zusammenhalt mit dem im vorigen Capitel Ausgeführten geht aus dieser Zusammenstellung wohl zur Genüge hervor, wie variabel das Verhalten der Blase zu jeder Zeit der Fortpflanzungsperiode gegenüber dem Gebärorgan ist, so dass man niemals daraus auf die in letzterem stattfindenden Veränderungen Schlüsse ziehen kann.

Die Beobachtung Fehling's, dass, wenn die Blasenfüllung den Kopf in die Höhe schiebt, der Cervix wieder länger wird oder eine vorher verstrichene Vaginalportion plötzlich wieder zu fühlen ist, ist auf Grund der anatomischen Thatsachen leicht zu erklären. Wenn der Kopf in die Höhe gedrängt wird, verschwindet selbstverständlich zum Theil der spitze Winkel, welcher zwischen der Substanz des Cervix und der des unteren Uterinsegments gebildet wird; der Cervix kann wieder etwas nach vorne treten und hebt sich deutlicher von der vorderen Scheidenwand ab; der Finger kann jetzt auch leichter in das vordere Scheidengewölbe eindringen, da die Blase, selbst wenn sie noch so sehr gefüllt ist, doch nicht entfernt den Widerstand leistet wie der harte Kopf; die Portio vaginalis scheint jetzt wieder verlängert, nachdem sie vorher verkürzt oder verstrichen schien; in Wahrheit ist sie sich gleichgeblieben, wie wir aus dem anatomischen Material oben wohl einwandsfrei dargelegt haben. Fehling's experimentelle Untersuchungen sind, wie die Messungen Martin's, nur wieder ein Beweis für die Unzuver-

lässigkeit der klinischen Untersuchungsmethoden auf diesem Gebiete. Ich fordere zur Vergleichung von Braune's Tafel I, wo der Kopf über dem Becken steht, und Braune's und Zweifel's Gefrierschnitt, wo der Kopf eingetreten ist, auf; beide stammten von einer I-para und die Unterschiede, die sich bei beiden für das Tastgefühl ergeben hätten, sind sofort ins Auge fallend.

Auch eine klinische Erfahrung kann ich Fehling entgegensetzen: Bei Fall 13, bei dessen Operation ich selbst assistirte, war thatsächlich die ganze Blase abdominell und zwar sicher schon lange Zeit vor der 4 Wochen ante terminum vorgenommenen Entbindung, da ja das kleine Becken fast vollständig von dem Myom ausgefüllt war; es erwies sich nach Eröffnung der Bauchhöhle, dass die Blase an der vorderen Bauchwand sehr hoch heraufreichte, aber durch eine tiefe Peritonealtasche, die bis hinab in den Beckeneingang tauchte, vollständig vom Uterus getrennt war, so dass bei der dicht oberhalb des Cervix ausgeführten Amputation die Blase gar nicht berücksichtigt zu werden brauchte. Hätte man hier nach der Untersuchung vor der Operation aus dem Stande der gefüllten Blase auf die Stellung des Cervix schliessen wollen, so hätte man freilich annehmen müssen, dass derselbe mindestens handbreit über der Symphyse gelegen sei.

Nach dem in diesem und dem vorigen Capitel Gesagten, können wir auch den Ausführungen Sänger's in seinem Wiener Referat nicht beipflichten, insofern er das Emporsteigen der Blasengrenze am Corpus uteri als Regel aufstellt. „Das Peritoneum des Blasengrundes, sagt er, rückt am Corpus uteri hinauf oder vielmehr höher oben an diesem ab, wodurch eine mehr oder minder breite Zone des über dem Cervix gelegenen Corpus uteri an das supra- und retrovesicale Bindegewebe grenzt." Wie oben ausgeführt, kann dies geschehen und geschieht thatsächlich in einer gewissen Zahl von Fällen, aber die allgemeine Regel ist es nicht.

Douglasfalten.

Ebensowenig wie in meinem eigenen Material, konnte ich in der Literatur einen Fall finden, wo sich die Douglas'schen Falten am schwangern, kreissenden oder frisch entbundenen Uterus oberhalb des Orificium internum, etwa in der Höhe des Contractions-

rings, angesetzt hätten. Nur Ziegenspeck[1]) bespricht ein Präparat von Uterusruptur, bei dem ein transversaler Riss „im unteren Uterinsegment" sich fand. „Oberhalb des Risses verliefen die Douglasfalten zur Gegend des Contractionsringes". Ziegenspeck schliesst daraus, dass dieser dem Orificium internum des ungeschwängerten Uterus entspreche; sein Präparat ist aber nicht beweisend, die mikroskopische Untersuchung fehlt und die Annahme, dass der Riss wirklich im unteren Uterinsegment gesessen habe, ist sonach völlig unerwiesen. Die meisten Autoren erwähnen die Douglasfalten überhaupt nicht, wohl aus dem einfachen Grunde, dass dieselben niemals in den Bereich der strittigen Gebiete fielen, da sie immer unterhalb des oberen Endes des Cervicalcanals abgingen.

Küstner[2]) erwähnt sie in 2 Fällen von Sectio caesarea post mortem: Einmal lag ihre Insertion 0,1 cm unterhalb des Orificium internum, die feste Anheftung des Peritoneum und der Contractionsring 3 cm darüber; das andere Mal inserirten die Douglasfalten $^1/_2$ cm unterhalb des Orificium internum, 3,5 cm darüber lag der sehr ausgesprochene Contractionsring und die feste Anheftung des Peritoneum.

Bayer[3]) giebt von seinem Präparat einer I-para aus dem VII. Monat an, dass sich die horizontal gestellten Retractoren „etwas" über der inneren Cervicalöffnung ansetzten. Nach dem mikroskopischen Befund, bei dem sich noch 1 cm über dieser Oeffnung, angeblich im unteren Uterinsegment Cervixschleimhaut fand, lag aber der wahre (bereits etwas erweiterte) innere Muttermund höher und, nach der Abbildung abgemessen, gerade oberhalb des Ansatzes der Ligamenta sacro-uterina.

Unteres Uterinsegment und Contractionsring.

Die nächste Frage, die wir uns vorzulegen haben, ist die: Giebt es überhaupt ein unteres Uterinsegment? Giebt es oberhalb der untersten, mit Cervixschleimhaut bekleideten Partie des Uterus eine Zone, welche während der Geburt sich wesentlich passiv verhält, gedehnt wird und nach der Entbindung zunächst auch schlaff bleibt? Wenn ja, dann verdient dieser Abschnitt auch von dem

[1]) Freiburger Congress 1889.
[2]) Das untere Uterinsegment und die Decidua cervicalis. S. 64.
[3]) l. c. S. 463 u. 586. Tafel XXXII.

übrigen Uterus nach oben und unten abgetrennt zu werden und einen besonderen Namen zu erhalten oder vielmehr zu behalten, selbst wenn er sich histologisch vom Corpus uteri nicht unterscheiden liesse. Unteres Uterinsegment ist zunächst ein makroskopischer Begriff; wir theilen auch das Jejunum vom Ileum ab, ohne dass es möglich wäre, durch histologische Untersuchung zu bestimmen, ob ein Stück davon dem ersteren oder letzteren angehört. Wir theilen ferner mit vollem Recht den Fundus uteri als den über den Tubenansätzen gelegenen Theil vom übrigen Corpus uteri ab, obwohl sich nicht der geringste histologische Unterschied auffinden lässt. Und wenn es sich zeigt, dass ein derartiger mittlerer Abschnitt während der Geburt vorhanden ist, so sind wir sogar berechtigt, den gleichen Bezirk auch in der Schwangerschaft als „unteres Uterinsegment" zu bezeichnen, selbst wenn er sich während derselben noch nicht scharf abgrenzen lässt; wir sprechen vom Fundus uteri innerhalb und ausserhalb der Gravidität, obwohl sich die Grössenverhältnisse und die topographischen Beziehungen ebenfalls in ganz enormer Weise ändern und keinerlei scharfe Abgrenzung nach unten besteht. So können wir auch den Theil des Uterus, welcher dicht oberhalb des Orificium internum, dessen Constanz wir schon nachgewiesen haben, und, wie wir gleich sehen werden, unterhalb des festen Peritonealansatzes liegt, zu jeder Zeit als unteres Uterinsegment bezeichnen.

Die aufgeworfene Frage ist durchaus nicht müssig; sagte doch Schatz auf dem Wiener Congress: „Es giebt nur ein thätiges Corpus und ein passives Collum und nichts dazwischen, so sehr man bei nicht sehr kritischer Beobachtung getäuscht werden kann, weil wir active und passive Spannung nur schwer unterscheiden können." Fehling aber spricht den Satz aus: „Kein einziger der zahlreichen Gefrierschnitte lässt ein unteres Uterinsegment oder Contractionsring entdecken." Die Gründe, welche Fehling zur Anerkennung der Lehre Bayer's und Küstner's bestimmten, haben wir schon widerlegt. Schatz aber führte ebensowenig Gründe an, wie in seiner früheren Arbeit aus dem Jahre 1883, die sich nur auf klinische Untersuchungen beruft, deren Unzuverlässigkeit wir neuerdings betonen mussten. In derselben Arbeit hatte er den Satz aufgestellt: „Die Stelle des inneren Muttermundes kann bei den immer sich verändernden Verhältnissen von der Schwangerschaft bis ins Wochenbett an der Lebenden durch anatomische Merkmale überhaupt nicht sicher bestimmt werden. Es führen ja nicht einmal die anatomischen Untersuchungen am ausgeschnittenem Uterus zum Ziele." Dagegen hat

Hofmeier schon damals in der Discussion protestirt, und ich glaube, dass auch das Capitel über die Bestimmung des inneren Muttermundes eine vollwerthige Widerlegung dieses Ausspruchs enthält.

Uebergehend zu der Beantwortung der Cardinalfrage möchte ich zunächst ganz besonders hervorheben, dass ich bei 3 schwangeren Uteris aus dem II.—III., III., IV. Monat einen verdünnten Abschnitt des Uterus nachweisen konnte, der oberhalb des Orificium internum, das nach allen maassgebenden Kriterien bestimmt war, lag und nach oben begrenzt war von der festen Peritonealanheftung. Um Wiederholungen zu vermeiden, verweise ich auf die Ausführungen zu Präparat 2, 3 und 6, aus denen zugleich hervorgeht, dass in diesen Fällen das untere Uterinsegment ganz zweifellos aus dem Corpus uteri hervorgegangen war.

Der einzige kreissende Uterus, der mir zur Verfügung stand, ergab nichts Entscheidendes, da überhaupt noch keine rechten Wehen dagewesen waren, so dass der fragliche Abschnitt noch nicht gedehnt sein konnte.

Eine um so unzweideutigere Antwort giebt uns die Betrachtung der puerperalen Uteri: bei 16 frisch puerperalen Organen finden wir einen mehr weniger hohen Abschnitt der Uteruswandung, welcher oberhalb der makro- und mikroskopisch sicher begrenzten Cervixschleimhaut liegt und gegenüber dem darüber gelegenen Theil des Uterus, zum Theil auch gegenüber dem Cervix eine sehr deutliche, zahlenmässig ausdrückbare Verdünnung aufweist. Die Abgrenzung dieses Abschnitts ist gegeben nach unten durch den Beginn typischer Cervixschleimhaut und -wandung, nach oben ist eine Abgrenzung auf der Schleimhautfläche und in der Wandungssubstanz nicht möglich, aber ausser dem Dickenunterschied der Wand ist in allen Fällen eine ganz bestimmte Beziehung der oberen Grenze dieses Abschnitts zu der festen Anheftung des Peritoneum zu erkennen.

5mal (17, 19, 23, 27, 29) finden wir als obere Grenze einen nach innen vorspringenden, ringförmigen Muskelwulst, einen ausgesprochenen Contractionsring und in derselben Höhe aussen die feste Anheftung des Peritoneum vorne und hinten (bei 19 vorne die letztere etwas höher). Dabei sind nicht eingerechnet Fall 24 und 25, die einen besonders schön ausgebildeten Contractionsring, zusammenfallend mit der festen Anheftung des Peritoneum auf-

weisen, weil die sichere Identificirung der darunter gelegenen Schleimhaut nicht mehr möglich war.

Auch in allen übrigen Fällen bildete die feste Anheftung des Peritoneum die Grenze zwischen einem oberen, contrahirten, dickwandigen Theil der typischen Corpusmuskulatur und einem unteren, gedehnten, nicht aus Cervixsubstanz bestehenden, mit Decidua oder deren Resten ausgekleideten Wandungsabschnitt.

7mal zeigte sich eine mehr oder weniger, mitunter sehr plötzliche Verdünnung der oberhalb ziemlich gleichmässig dicken Wand unterhalb der festen Anheftung des Peritoneum, in den anderen Fällen erreichte die dicht oberhalb des Orificium internum am meisten verdünnte Wand, nach oben allmälig sich verdickend, die grösste, gleich bleibende Dicke in der Höhe der festen Anheftung des Peritoneum, einmal begann an derselben Stelle eine nach oben zunehmende Verdickung, während der darunter liegende Abschnitt gleichmässig verdünnt war.

In Fall 13 und 19 konnte ich persönlich bei der Kreissenden vor der Entleerung des Uterus schon die Ausbildung des gedehnten Abschnittes feststellen, bei 19 auch die des Contractionsringes; in beiden Fällen ist durch makro- und mikroskopische Untersuchung festgestellt, dass die gedehnte, zunächst unterhalb der festen Anheftung des Peritoneum gelegene Partie nicht aus Cervixschleimhaut und -substanz, sondern aus Corpusbestandtheilen gebildet war.

Nach meinem Material muss ich also 1. die eingangs gestellte Frage dahin beantworten, dass die Ausbildung eines unteren Uterinsegments, eines nicht dem Cervix angehörigen, während der Geburt gedehnten und nach der Entbindung schlaff und dünnwandig bleibenden mittleren Abschnitts der Uteruswandung, bei der Geburt eine constante Erscheinung ist, und 2. feststellen, dass die obere Grenze dieses Abschnitts constant zusammenfällt mit der festen Anheftung des Peritoneum.

Dieser letztere Umstand berechtigt uns anzunehmen, dass wenn wir am nicht kreissenden Uterus einen Abschnitt der Corpuswand zwischen der festen Anheftung des Peritoneum und dem Orificium internum finden, dieser Abschnitt während einer kommenden Geburt gedehnt und verdünnt werden wird, und wir dürfen ihn daher als unteres Uterinsegment bezeichnen, auch zu einer Zeit, wo er nach oben hin noch durch keinerlei Dickendifferenz abgegrenzt ist. Rufen wir uns die in dem Capitel über die Verhält-

nisse des Peritoneum bezüglich der festen Anheftung des Peritoneum gegebenen Daten zurück, so kommen wir zu dem Schluss, dass nicht nur am kreissenden und entbundenen, sondern auch am schwangeren und ruhenden Uterus ein „unteres Uterinsegment" besteht, eine Schlussfolgerung, zu der auch Acconci und Andere schon gekommen sind.

Es erübrigt noch, die äusseren Umstände, unter denen in meinen Fällen sich ein unteres Uterinsegment bezw. Contractionsring ausbildete, näher ins Auge zu fassen.

9mal ist uns die Geburtsgeschichte genau bekannt; wir sehen hierunter Fälle mit raschem, bezüglich der mechanischen Verhältnisse leichtem Geburtsverlauf, leichterem sicher als bei einer normalen, uncomplicirten Entbindung einer Primipara; bei Fall 22 z. B. wurde nach künstlichem Blasensprung ein dem VIII. Monat entsprechendes Kind durch die Zange entwickelt, sobald nur der Muttermund erweitert war; bei Fall 17 wurde nach sehr geringer Wehenthätigkeit die combinirte Wendung ausgeführt und der Austreibung des Kindes stellte sich bei der Zehntgebärenden kaum irgend welcher Widerstand entgegen; trotzdem ist ein unteres Uterinsegment in beiden Fällen ausgebildet, allerdings ein niedriges, ebenso bei Fall 20 nach vollständig normaler und rascher Ausschliessung des Kindes. Dagegen sehen wir ein hohes, stark verdünntes unteres Uterinsegment entstanden in denjenigen Fällen, wo sich der Entbindung ernste Hindernisse in den Weg gestellt hatten, wie bei 13 (Verlegung der Geburtswege durch Myom), 18 und 19 (enges Becken).

Schon aus dieser kleinen Uebersicht geht hervor, dass ein unteres Uterinsegment bei jeder, auch der normalsten Geburt zur Ausbildung kommt, wie dies ja klinisch häufig genug festgestellt werden kann. Dies nachgewiesen, ist es selbstverständlich, dass die Dehnung desselben ceteris paribus proportional ist der vorausgegangenen Geburtsarbeit.

Fehling's und Schatz's Aufstellungen sind, wie ich glaube, damit widerlegt, noch nicht aber diejenigen Zweifel's, der eine vorübergehende Dehnung des unteren Gebärmutterabschnittes zugiebt, aber behauptet, dass „sobald einmal der Geburtscanal gebildet ist, je mehr vom Kind aus der Gebärmutter heraustritt, um so mehr die natürliche Function dieser Zone wieder activ wird" und dass „physiologisch die gedehnte Corpuszone in der Nachgeburts-

periode wieder vollkommen contrahirt und nur noch der Cervix uteri schlaff ist.“ Daraus schliesst er weiter, dass der Contractionsring das Orificium internum ist und alles, was darunter schlaff gefühlt wird, Cervix ist. Ein Schlaffbleiben eines Theils des Corpus uteri giebt er nur unter ganz besonderen Umständen zu und führt als Beispiel seinen zweiten neuen Gefrierschnitt an, wo der Tod durch Verblutung und „in vollster Lähmung aller Muskeln“ erfolgte; er vermuthete, dass in den früher beschriebenen, besonders den Hofmeier'schen Präparaten von schlaffem unteren Uterinsegment am entbundenen Uterus Aehnliches vorgelegen habe.

Zunächst möchte ich hier nochmals auf die Bemerkungen zu Präparat 12 verweisen, wo ich ausgeführt habe, dass die allgemeine Lähmung der Muskulatur und auch die Wehenlosigkeit während und nach der Geburt wohl eine Schlaffheit des ganzen Uteruskörpers erklären könnte, nicht aber das verschiedene Verhalten des oberen und des unteren Abschnitts desselben, das nun einmal vorliegt. Aber auch die Berücksichtigung der Umstände, unter denen der Tod in meinen Fällen erfolgte, und die Todesursache, bestätigt Zweifel's Vermuthung nicht. Freilich finden wir unter 11 Fällen, deren Todesursache uns bekannt ist, 5mal Verblutung; aber von zwei Frauen (21, 17), welche sich unter ganz ähnlichen Umständen verbluteten, zeigte die eine ein sehr stark entwickeltes, die andere ein ganz niedriges unteres Uterinsegment. Ueberdies ist Verblutung überhaupt eine der häufigsten Todesursachen kreissender und frisch entbundener Frauen, und es ist daher ganz natürlich, dass wir derselben bei einer relativ grossen Zahl der in Betracht kommenden Fälle begegnen.

Aber wir finden das gedehnte untere Uterinsegment auch in Fällen, wo nicht die Blutung, sondern Sepsis Todesursache war (28, 23, 19) oder Urämie (12). Für Präparat 14 und 15 ist die Todesursache zwar unbekannt, aber da die Placenta im Uterus festsitzt und keinerlei Verletzung an dem Organ besteht, ist es sehr unwahrscheinlich, dass Verblutung die Todesursache war — aus dem Uterus wenigstens. Wir sehen endlich das untere Uterinsegment bestehen bleiben bei Fall 13, wo der Tod überhaupt nicht eintrat und der Uterus in vollster Thätigkeit der Lebenden entnommen wurde. Der obere Theil des Corpus re- und contrahirte sich energisch, der untere Theil blieb schlaff. Ich gebe zu, dass man diesen Fall der ganz abnormen mechanischen Verhältnisse wegen nicht

ohne Weiteres als beweisend anerkennen muss, aber genau das gleiche Verhalten zeigen die in nicht geringer Anzahl beschriebenen Uteri, die gelegentlich einer Sectio caesarea post mortem wegen Eklampsie gewonnen wurden, so besonders Hofmeier's [1]) Präparat; bei allen waren die mechanischen Verhältnisse ganz normale.

Gegen die Erschlaffungstheorie direct beweisend ist endlich, wie mir scheint, der Umstand, dass in einer Anzahl von Fällen das gedehnte untere Uterinsegment nach oben von einem Contractionsring begrenzt ist, der unwiderleglich beweist, dass der Tod nicht bei vollständiger Erschlaffung des Organs erfolgte, oder dass die letztere wenigstens postmortal nicht anhielt. Selbst in einem Falle von Verblutungstod finden wir (17) einen sehr deutlich ausgesprochenen Contractionsring neben einem gering entwickelten unteren Uterinsegment; auch bei Präparat 29 erfolgte der Tod wahrscheinlich durch Verblutung, da ein retinirter Placentarlappen noch im Uterus enthalten ist. Trotzdem findet sich ein Contractionsring über dem gedehnten unteren Uterinsegment. Abgesehen von diesen beiden Fällen konnten wir bei den Präparaten, die einen ausgesprochenen Contractionsring aufwiesen, eine starke vorausgegangene Wehenthätigkeit sicher annehmen; so besonders bei den 3 Fällen von Uterusruptur (24, 25, 19). Dass ich besonderes Gewicht darauf lege, dass dieselbe in einem Falle schon bei der Lebenden constatirt wurde, habe ich schon erwähnt.

Sehen wir die Literatur auf die zuletzt erwähnten Punkte hin durch, so ist es klar, dass wir bei graviden Uteris einen Contractionsring und eine stärkere Verdünnung des unteren Uterinsegments im allgemeinen nicht erwarten dürfen. Eine gewisse Verdünnung des letzteren durch den Druck und die Ausspannung von seiten des vorliegenden Kopfes wurde klinisch trotzdem wiederholt nachgewiesen (s. besonders Birnbaum und Bandl); anatomisch wird ein derartiger Nachweis kaum erbracht werden können, da es unmöglich ist, die Wehen sicher auszuschliessen. Thatsächlich sind eine Anzahl von Präparaten [2]) beschrieben worden, bei denen der innere Muttermund noch geschlossen oder nur sehr wenig erweitert und doch das untere Uterinsegment bereits im Gegensatz

[1]) Der schwangere und kreissende Uterus. S. 71.

[2]) Vergl. die Präparate von Hofmeier (4, 6 und 7 in: Der schwangere und kreissende Uterus), v. Dittel, Bayer (75 u. 69 meiner Tabelle).

zum Corpus uteri verdünnt war; ein Umstand, der Pestalozza — auf den ich bezüglich der näheren Begründung verweise — zu der gewiss richtigen Anschauung führte, dass die Verdünnung des unteren Uterinsegments der Erweiterung des Cervix vorausgeht; auch durch 62 klinische Beobachtungen sucht Pestalozza diesen Satz zu stützen. Aber nicht nur ein verdünntes unteres Uterinsegment, sondern auch ein ausgesprochener Contractionsring wurde schon bei vollständig geschlossenem Muttermund constatirt.

Keller demonstrirte an einem Gefrierschnitt einer an Eklampsie verstorbenen II-para aus dem IX. Monat in Nabelhöhe eine ringförmige Verdickung der Muskulatur, die etwa das 2—3 fache der übrigen Uterusmuskulatur betrug und nach oben und unten sich allmälig abflachte. Im Bereich des unteren Uterinsegments verdünnte sich die Wandung vorne allmälig bis zum Orificium internum, bis zu welchem die Eihäute fest adhärirten. Leider ist die feste Peritonealanheftung nicht erwähnt und keine Abbildung veröffentlicht.

Wie oben angegeben, verfüge ich nicht über Material bezüglich des unteren Uterinsegments und Contractionsrings bei kreissenden Uteris; die allgemein bekannten Gefrierschnitte daraufhin durchzusprechen, ist wohl nicht am Platze, nachdem Döderlein erst jüngst eine kritische Beleuchtung derselben gebracht hat und zu dem Schlusse gekommen ist, dass keiner derselben für die Herkunft des unteren Uterinsegments und für die Identität der als Contractionsring oder Orificium internum bezeichneten Stellen beweisend ist, da bei denjenigen Präparaten, welche es hätten sein können, die mikroskopische Untersuchung versäumt wurde. Es ist in der That auffallend, dass der Contractionsring, der doch bei der Lebenden so häufig constatirt werden kann, an den gemachten Gefrierdurchschnitten so selten zur Beobachtung kommt; ich glaube, dass sich hierfür eine einfache Erklärung ergiebt aus der Ueberlegung, dass es eben ein Contractionsphänomen, eine Lebenserscheinung ist, die sich nach dem Tode nur dann erhalten wird, wenn gar keine anderen Kräfte auf den Uterus einwirken und ihn ummodeln können. Wiederholt wurde ja, so besonders von Waldeyer, betont, dass der schwangere und halb entbundene Uterus eine plastische, leicht formbare Masse ist. Solche secundären, postmortalen Einwirkungen werden aber meist vorhanden sein, bedingt

durch den Druck der umgebenden Theile, aussen und innen. Selbst wenn ein Contractionsring vorhanden war, wird derselbe nachträglich ausgeglichen werden können, gerade so, wie wir den Magen oder Darm fast nie im Zustande der Contraction bei der Autopsie finden, weil die sich in ihm entwickelnden Gase ihn auftreiben; beim Uterus ist es der gleichmässige Druck von innen her. Nur dann kann sich der Contractionsring erhalten, wenn eben an der Stelle, an der er sich gebildet hat, der Druck von innen her fehlt oder geringer ist als in der Umgebung, und das ist dann der Fall, wenn die durch ihn bedingte Verdickung der Muskulatur zusammenfällt mit der Nackenfurche des Kindes oder einer anderen Niveaudifferenz. Liegt er dagegen der gleichmässigen Wölbung des kindlichen Rückens oder der gespannten Fruchtblase an, dann wird er sehr leicht durch den Gegendruck von innen nach dem Tode ausgeglichen werden. Bei vollständig entleertem Uterus, im Puerperium, kann er dagegen eher bestehen bleiben, weil der gleichmässige Gegendruck von innen ganz fehlt; daher kommt es, dass wir ihn am puerperalen Uterus fast immer ohne weiteres nachweisen können.

Wenn man übrigens Döderlein auch zugeben muss, dass weder Braune's berühmter Schnitt, noch der von Barbour und Webster, welche beide eine deutlich vorspringende Ringwulst zeigen, für sich beweisend ist für die Identificirung dieser Stelle als „Contractionsring" im Schröder'schen Sinne, so möchte ich doch darauf hinweisen, dass an diese Stelle in beiden Abbildungen sich nach oben gleichmässig dicke Muskulatur anschliesst. Ein solches Verhalten zeigt aber am entbundenen Uterus wohl die unwiderleglich festgestellte Stelle des Contractionsringes (vergl. mein und das in der Literatur niedergelegte Material), nicht aber das Ostium internum, an das sich vielmehr nach oben hin regelmässig eine dünne Partie anschliesst, oft eine noch dünnere, als sie der Cervix selbst darstellt.

Uebrigens glaube ich, dass wir doch einen Gefrierschnitt besitzen, der das Vorhandensein des Contractionsringes und seine Verschiedenheit am Ostium internum auch für sich allein beweist: es ist der von Acconci nach Tibone leider in sehr kleinem Maassstabe veröffentlichte Gefrierschnitt einer Kreissenden in der Eröffnungsperiode.

Es zeigt sich ein deutlicher, räumlich vom Orificium internum getrennter Contractionsring, welcher nicht durch die Configuration des

enthaltenen Kindes bedingt sein kann, denn die Blase steht noch, das Kind ist in vollkommener Fusslage und der vorspringende Contractionsring ist durch breite Schichten gefrorenen Fruchtwassers von den kindlichen Theilen getrennt; dass aber die ziemlich stark gedehnte Strecke von da bis zu der als Orificium internum bezeichneten Stelle wirklich dem Corpus uteri angehört, ist dadurch erwiesen, dass die Placenta, wie ausdrücklich erwähnt ist, mit diesem Abschnitt fest verwachsen ist bis unmittelbar ans Orificium internum.

Damit erfährt der Fehling'sche Satz: „Keiner der zahlreichen Gefrierschnitte zeigt einen Contractionsring oder ein unteres Uterinsegment", eine Einschränkung. Das Letztere ist übrigens aus einer Anzahl anderer Gefrierschnitte sicher festgestellt und deutlich sichtbar, so an dem aus der Oeffnungsperiode stammenden Gefrierschnitt von Pestalozza, wo über dem durch mikroskopische Untersuchung festgestellten Orificium internum noch eine gedehnte Zone folgt, welche der Beschaffenheit der Wand und der Bekleidung mit Decidua nach ein ausgebildetes, wenn auch nach oben nicht durch einen Contractionsring abgegrenztes unteres Uterinsegment darstellt.

Auch der Anzweiflung des unteren Uterinsegments im Schnitte Chiari's durch Döderlein kann ich nicht beistimmen. Es ist nicht nur durch die allerdings inconstante Kranzvene nach oben begrenzt, sondern auch durch die feste Anheftung des Peritoneum, die Döderlein gar nicht erwähnt, und was mir besonders wichtig erscheint, durch die Differenz des Wandungsgewebes sowohl von dem darüber, als dem darunter gelegenen Abschnitt der Wandung; auch beginnt besonders vorne an der bezeichneten Stelle deutlich eine ziemlich plötzliche Abnahme der Wanddicke. Es ist daher kein Grund, den von Chiari so bezeichneten Abschnitt nicht als unteres Uterinsegment anzuerkennen.

Endlich hat Zweifel in seinen beiden neuen Gefrierschnitten, die ebenfalls genau mikroskopisch untersucht sind, nur bewiesen, dass der Cervix sehr stark gedehnt war und das Orificium internum sehr hoch lag, nicht aber, wie er meinte, dass dies hochliegende Orificium internum zugleich die Stelle des Contractionsrings ist. Für das zweite Präparat hat er dies auf dem Wiener Congress selbst zugegeben, wenn er sagt: „Auch bei meinem zweiten Falle ist die verdünnte Corpuszone vorhanden, trotzdem die Betreffende während der Geburt starb."

Thatsächlich ist, wie auch schon Sänger bemerkt, über dem 9 cm langen Cervix noch ein etwa 6 cm langes unteres Uterinsegment vorhanden, dessen Wanddicke nur 0,4, gegen 1,2 cm im Hohlmuskel misst. An seinem oberen Ende beginnen erst die grösseren Gefässdurchschnitte, von der festen Anheftung des Peritoneum ist nur gesagt, dass sie nicht zu verwerthen sei, nicht aber aus welchem Grunde. Auch im ersten Präparate ist über dem 7,5 cm lang angegebenen Cervix noch ein gedehnter Abschnitt von etwa 3 cm Länge, in dem die Wand vorne nur 0,5, gegen 1,2 cm im Hohlmuskel misst. Die Structurverhältnisse der Wandung sind in beiden Fällen nicht berücksichtigt. Ueberdies wird über das erste Präparat nur gesagt: „Der Charakter der Schleimhaut unterhalb der Rissstelle wurde als Cervicalmucosa nachgewiesen." Diese Angabe lässt noch einen weiten Spielraum für die Begrenzung des Cervix nach oben.

Bezüglich der puerperalen Uteri halte ich mein Material[1]) für vollkommen beweisend, aber gerade der Bemerkung Zweifel's gegenüber, „dass es kaum zu erwarten sei, dass Hofmeier für seine Präparate noch Auskunft über solche Einzelheiten geben könnte" (gemeint sind die Umstände, unter denen der Tod erfolgte und die Todesursache), möchte ich die bezüglichen Notizen aus meinen Tabellen noch zusammenstellen. Was übrigens gerade Hofmeier's Präparate anlangt, so sind bei jedem einzelnen Todesursache und Geburtsgeschichte, soweit bekannt, genau mitgetheilt, so dass es jederzeit möglich war, sich darüber genau zu unterrichten.

Vor Allem muss ich nochmals die Fälle von Sectio caesarea hervorheben. Es sind 14 hier verwerthbare Fälle, bei denen die Operation je einmal in viva und in moribunda, die übrigen Male post mortem ausgeführt wurden. Bei keinem derselben waren mechanische Schwierigkeiten vorhanden; denn der Tod erfolgte 6mal an Eklampsie, zum Theil in frühen Monaten, 1mal an Meningitis, 2mal an Peritonitis, 5mal aus nicht besonders genannter Ursache, davon 2mal im VII. und VIII. Monat, 1mal bei vollständig geschlossenem Muttermund, nur 1mal endlich an Verblutung.

Trotzdem aber war bei 8 dieser Uteri ein sehr deutlich ausgesprochener Contractionsring und ein verdünntes unteres Uterin-

[1]) Noch während der Correctur hatten wir Gelegenheit, am frischpuerperalen Uterus ein sehr schön ausgebildetes U. U. zu constatiren bei einer Pluri-para, die 14 Stunden nach spontaner, müheloser Ausstossung eines dem IX. Monat entstammenden Kindes an Perforationsperitonitis, vom Processus vermiformis ausgehend, starb. Der Uterus war 20 cm lang, Cervix 5, U. U. 3½.

segment vorhanden, 6mal nur das letztere. In Hofmeier's Falle ist sogar sicher festgestellt, dass die Differenz der Wanddicke durch postmortale Contraction des entleerten Uterus erst zu Stande kam, da während der Operation das Organ schlaff und überall gleich dünnwandig war. Der Verblutungstod tritt also hier vollkommen zurück und bei Personen, die an Eklampsie, Meningitis, Peritonitis gestorben sind, kann man doch von einer allgemeinen Erschlaffung der Muskulatur nicht sprechen.

Ich sehe daher gerade in diesen Präparaten ebenso viel zwingende Beweisstücke gegen Zweifel's Anschauung, denn überdehnt konnte das untere Uterinsegment auch noch nicht sein, hätte sich daher, wenn die Anschauungen dieses Autors richtig wären, vom Corpus schon nicht mehr unterscheiden dürfen.

Auch bei den übrigen verwerthbaren Uteri der Literatur überwiegt die Eklampsie als Todesursache. Ich stelle die hierher gehörigen 34 Fälle bezüglich der Todesursache und Ausbildung von Contractionsring und unterem Uterinsegment zusammen:

Todesursache	Fälle	Ausgebildeter C. R. und U. U.	U. U. ohne deutlichen C. R.
Eklampsie	11	7	4
Verblutung	6	4	2
Phthisis pulm.	3	2	1
Insuff. cord.	3	1	2
Nephritis, Lungenödem	2	1	1
Uterusruptur	2	2	—
Peritonitis	2	1	1
Miliartuberculose	1	—	1
Luftembolie	1	1	—
Embolie der Art. pulm. (9. Tag)	1	—	1
Typhus (8. Tag)	1	—	1
Scharlach	1	1	—

Um Zweifel's Anschauung endgültig zu widerlegen, ist zu dieser Tabelle nur zu bemerken, dass in 30 Fällen die Geburt ohne jegliche mechanische Schwierigkeit erfolgte, spontan, sehr häufig aber auch, besonders bei den Eklampsiefällen, durch rasch vorgenommene

künstliche Entbindungen, die dem Uterus die Austreibungsarbeit ganz oder theilweise abnahmen. Bei Müller's Fall (Tabelle III, Nr. 15) fand sich bei vollständig geschlossenem Muttermund und Ruptur im Fundus ein ausgesprochenes unteres Uterinsegment und Contractionsring. Nur in 3 Fällen handelte es sich um schwierige mechanische Verhältnisse, bei denen denn auch Contractionsring und unteres Uterinsegment besonders schön ausgebildet waren; es sind dies die Fälle von Benckiser (Tabelle III, Nr. 47, plattes Becken, 5tägiges Kreissen, Tympanitis, Perforation, Luftembolie), Schröder (Nr. 42, plattes Becken, Hochstand des Contractionsringes bei stehender Blase, Wendung, Perforation des nachfolgenden Kopfes, Todesursache wahrscheinlich Verblutung bei Herzverfettung) und Thiede (Nr. 38, enges Becken, Uterusruptur nach Missbrauch von Secale, Laparatomie).

Was die Zeit p. p. anlangt, so verstarben z. B. die Eklamptischen 12 bis 36 Stunden nach der Geburt, der Uterus hatte also reichlich Zeit, sich normal zu formiren, so dass der Einwand, welchen man bei dem Kaiserschnitt noch machen konnte, nämlich dass die natürliche Gestaltung durch das Dazwischentreten des Todes gehemmt worden sei, hinfällig wird. In dem von Bandl abgebildeten Uterus[1]) (Nr. 14 meiner Tabelle) von einer an einem Puerperalprocess Verstorbenen ist der Contractionsring und das untere Uterinsegment sogar am 5. Tage des Puerperium noch sichtbar, und ein deutliches, noch immer verdünntes unteres Uterinsegment ohne Contractionsring fand sich noch am 8. und 9. Tage nach normaler Entbindung in den Präparaten Thiede's (Nr. 37, Typhus abdominalis) und Bayer's (Tabelle III, Nr. 75, Embolie der Art. pulm.). Auch in meinem Präparate Nr. 32 war am 7. Wochenbettstage noch ein deutlich verdünntes unteres Uterinsegment vorhanden, während in den beiden anderen Fällen vom Ende der ersten Woche (Nr. 30 und 31) die Ungleichmässigkeit der Wandung schon ausgeglichen war und nur der Umstand, dass die feste Anheftung des Peritoneum noch 2 cm oberhalb des Orificium internum lag, darauf hindeutete, dass das untere Uterinsegment noch nicht vollständig zurückgebildet war.

Auch aus der Literaturzusammenstellung geht endlich hervor, dass so gut wie immer die feste Anheftung des Peritoneum die

---

[1]) Archiv. XV.

obere Grenze des unteren Uterinsegments bildete, einerlei ob es zur Ausbildung eines Contractionsringes kam oder nicht. Mit Einrechnung meiner eigenen 19 Fälle erhalte ich 53 Präparate mit genügenden Angaben, bei 29 Präparaten lag der ausgesprochene Contractionsring in der Höhe der festen Anheftung des Peritoneum, bei 22 Präparaten erfolgte in dieser Höhe eine mehr oder weniger plötzliche Verdickung.

Nur Küstner giebt einmal die feste Anheftung des Peritoneum 2 cm unterhalb des Contractionsringes an (Nr. 4 meiner Tabelle), Demelin einmal 1 cm oberhalb. Bandl's 5 in Frage kommende Fälle sind nicht eingerechnet; er giebt an, die feste Anheftung des Peritoneum habe 2 cm oberhalb des Beginns der dicken Muskulatur gelegen. Da er an diese letztere Stelle aber auch die Umschlagsfalte verlegt, was nach den Ausführungen in dem Capitel über die Peritonealverhältnisse unzutreffend ist, werden wir wohl an der Genauigkeit dieser Angabe Zweifel hegen dürfen.

Als Schlussergebniss erhalten wir also die Sätze: „Es bildet sich bei jeder Geburt eine mittlere, vom contrahirten Corpus und von dem Cervix wohl unterscheidbare Zone des Uterus, ein ‚unteres Uterinsegment' aus, nach oben begrenzt durch die feste Peritonealanheftung, nach unten durch den Beginn der typischen Cervixschleimhaut und Cervixsubstanz; die räumliche Ausdehnung desselben ist abhängig von der Geburtsarbeit, ebenso die stärkere oder geringere Ausbildung eines vorspringenden Muskelwulstes, des Contractionsringes, an seiner oberen Grenze."

Verhältnisse der Schleimhaut.

Das Wesentliche der Schleimhautverhältnisse ist schon enthalten in dem, was in dem Capitel über die Bestimmung des Orificium internum und die Länge des Cervix gesagt wird: Der Cervix enthält zu jeder Zeit der Fortpflanzungsperiode hypertrophische, aber in ihrem Charakter nicht veränderte, nicht deciduale Schleimhaut; das untere Uterinsegment enthält Corpusmucosa in je nach der Zeit der Gravidität fortgeschrittener decidualer Umwandlung.

Doch muss an dieser Stelle auf einige strittige Punkte noch näher eingegangen werden.

Ein Hauptargument für die Annahme des Aufgehens der obersten Cervixpartie in die Corpushöhle ist für Küstner[1]) das Verhalten des Arbor vitae oder vielmehr seines Stammes, der mittleren Längsfalte, von der die Seitenäste ausgehen.

Der Stamm des Arbor vitae soll bei nicht schwangerem Organ constant gerade bis zur Mitte zwischen äusserem und innerem Muttermund reichen, bei schwangerem aber und frisch entbundenem sehr viel höher beginnen, nämlich „ein Minimum unterhalb des unteren Uterinsegments und der Decidua". Für das letztere Verhalten führt er drei Kaiserschnittuteri auf und später[2]) einen frischen Puerperaluterus. „Es erhellt aus diesem Umstande," sagt er, „dass die faltentragende Partie nicht der ganze Cervix ist, sondern nur den halben und zwar zur doppelten Länge hypertrophirten Cervix darstellt. Die obere Hälfte muss also darüber liegen, muss also wenigstens in das untere Uterinsegment hineinfallen oder mit ihm coincidiren."

Ganz abgesehen davon, dass diese Beweisführung, genau wie bei der Länge des ganzen Cervix, nur dann zwingend wäre, wenn der Stamm des Arbor vitae an demselben Uterus zu verschiedenen Zeiten gemessen worden wäre, sind die beiden Prämissen, auf die sie sich gründet, nicht erwiesen. Für die Länge des Arbor vitae am nicht schwangeren Uterus verfüge ich nicht über eigene Messungen, aber ich verweise auf die schöne Abbildung Nagel's[3]), auf der der Arbor vitae des nicht schwangeren Uterus gut zwei Drittel der gesammten Cervixlänge einnimmt, also genau so lang ist, wie bei Küstner's Kaiserschnittuterus, bei dem er „vom Orificium externum bis zum Ende des Stammes des Arbor vitae mehr als noch einmal so weit maass, als vom Ende des Stammes bis zum Anfang des Cavums". Den 3 Präparaten Küstner's kann ich aus meinem Material 6 Puerperaluteri (Nr. 11, 15, 17, 26, 27, 30) entgegenstellen, bei denen eine ½ bis 3,2 cm lange Strecke fast vollständig glatter und mikroskopisch identificirter Cervixschleimhaut zwischen dem oberen Ende des Arborstammes und dem Beginn der Decidua lag. Ebenso befand sich bei dem Uterus der 5monatlichen ektopischen Gravidität noch 1 cm ziemlich glatte Cervixschleimhaut oberhalb des 2,8 cm langen Stammes.

---

[1]) Das untere Uterinsegment und die Decidua cervicalis. S. 60 ff.
[2]) Freiburger Naturforscherversammlung. 1883.
[3]) l. c. S. 93.

Auch in der Literatur habe ich eine Anzahl Uteri gefunden, die nicht zu Küstner's Angaben stimmen. Die meisten schwangeren Uteri sind wie auch die meinigen so eröffnet und dargestellt, dass der Arbor vitae nicht klar überblickt werden kann.

Vor Allem ist hier Bayer's Präparat eines Uterus nach Abort im IV. Monat zu erwähnen, das bereits oben (vgl. Bemerkungen zu Fall 16) angeführt wurde. Von einem 4,5 cm langen Cervix waren die oberen 2 cm vollkommen glatt, frei von Falten des Arbor vitae, aber auch von decidualen Veränderungen.

Im Hunter'schen Atlas finden wir auf Tafel XXV. einen augenscheinlich einer Mehrgebärenden entstammenden Uterus aus dem V. Monat. Der Stamm des Arbor vitae hinten ist in voller Ausdehnung sichtbar, er ist im Ganzen 1½ cm lang und zwischen ihm und der beginnenden Decidua findet sich ein sogar etwas längeres Stück Cervixschleimhaut, das in der Mitte ziemlich glatt ist und nur seitwärts die Ausläufer der Plicae palmatae trägt.

Auf Tafel XV. ist sehr übersichtlich der Arbor vitae des frisch entbundenen Uterus dargestellt; sein Stamm endigt ebenfalls 2 cm unterhalb des oberen Endes der Cervixschleimhaut.

Ebenso reicht bei dem frisch entbundenen Uterus einer IV-para, den Bayer auf Tafel XXV. u. XXXVIII. makro- und mikroskopisch abbildet, der Arbor vitae vorne und hinten nur bis zur Hälfte der Cervixschleimhaut.

Ja Marchand's, Küstner's und Keilmann's eigene Präparate lassen sich hier anführen. Denn wiederholt ist die Rede von einem Abschnitt der Cervixschleimhaut, auf dem nur die Ausläufer des Arbor vitae, nicht aber der Stamm, gerade noch sichtbar waren. In den allerdings als „schwanger" (nicht als kreissend) beschriebenen Präparaten ist dieser Abschnitt nichts anderes als der obere, vom Stamm des Arbor vitae freie Theil des Cervix, der durch Wehen schon auseinandergezogen war. Das letztere wurde in der Discussion immer wieder betont, eine Widerlegung dieses Einwands ist niemals erfolgt und ich selbst habe oben (vergl. Bemerkungen zu Fall 6) ein neues Argument zu demselben zufügen können.

Aehnlich liegt die Sache bei den entbundenen Uteris, besonders denjenigen Keilmann's. Hier ist der Cervix zu kurz und sein oberes Ende ganz willkürlich da angenommen, wo durch irgend welche Zufälligkeit die innere Contour eine Umbiegung nach

aussen erfahren hatte. Dass diese Bestimmung nicht angängig ist, habe ich oben schon bei Besprechung der Präparate 12, 16, besonders aber 18 ausgeführt, und zahlreiche Präparate aus der Literatur lehren dasselbe.

Auch dieses Argument Küstner's ist also vollkommen hinfällig [1]).

Ueber die früher besonders von Bandl aufgestellte Bestimmung des oberen Endes des Cervix nach dem festen Haften der Eihäute brauche ich mich wohl nicht auszulassen. Es ist jetzt wohl allgemein anerkannt, dass dieselben unmittelbar vor der Geburt sich verschieden verhalten, meist aber bis dicht oberhalb des inneren Muttermunds gerade so fest haften, wie im ganzen Corpus.

Pestalozza (l. c. S. 217) sagt direct: „Vom V. Monat ab werden wir jeden Uterus als in Thätigkeit begriffen ansehen, in dem die Eihäute auch nur auf geringe Entfernung von der Uteruswand gelöst sind, umso mehr, wenn wir gleichzeitig eine beginnende Erweiterung des oberen Cervixtheiles haben." In dieser Allgemeinheit lässt sich der Satz nach meiner Meinung allerdings nicht aufrecht erhalten, weil, wie sich weiter unten zeigen wird, ausnahmsweise die Verklebung der Eihäute im untersten Theil des Uterus überhaupt ausbleiben kann.

Mein Präparat 12 ist ein neuer schöner Beweis für das erstere Verhalten; noch nach Ausstossen des Kindes hafteten Eihäute und Placenta bis unmittelbar an das Orificium internum fest an der Wand, ein Vorkommniss, das überhaupt nur dadurch ermöglicht wurde, dass die Geburt durch den Eihautstich künstlich eingeleitet wurde.

Wenn ich nun übergehe zur Besprechung des Charakters der Schleimhautauskleidung, so muss ich mich an erster Stelle gegen Zweifel wenden. Dass dessen Versuch, den Contractionsring mit dem Orificium internum anatom. zu identificiren, misslungen ist, geht, wie ich hoffe, aus dem Vorausgegangenen unwiderleglich hervor. Auch die in folgenden Sätzen enthaltene Behauptung stimmt nicht zu den Ergebnissen, die ich aus dem Studium meiner eigenen Prä-

[1]) Auf das letzte Beweisstück Küstner's, die Decidua menstrualis, gehe ich nicht ein; ganz abgesehen davon, dass es sich um einen pathologischen und gar nicht hierher gehörigen Process handelt, wird man für eine ausgestossene Membran niemals den Entstehungsort, ob Cervix, ob Corpus, einwandsfrei darthun können.

parate und der Literatur erhalten habe: „Die grosse Mehrzahl der Collegen fand in dem unteren Gebärmutterabschnitt (Uterussegment) Cervicalschleimhaut, und fasste den flach gelegten Trichter als den von oben her entfalteten Cervicalcanal auf. Zu dieser Anschauung brachten auch mich meine früheren Beobachtungen, die in der Dissertation von Köberlin veröffentlicht wurden, und dieselbe wird unwiderleglich bestätigt durch die vorliegenden neuen Gefrierdurchschnitte." Dies stimmt sehr schlecht mit den Schlusssätzen des Textes zu den im Jahre 1890 mit Braune veröffentlichten Gefrierdurchschnitten, die ich hier ebenfalls wörtlich folgen lasse:

„Des Verfassers Stellung zu dieser Frage ist seiner Zeit bei der Bearbeitung eines Präparats (nämlich wieder des eben citirten, von Köberlin beschriebenen) von Placenta praevia schon ganz in dem Sinne veröffentlicht worden, wie sie seither in vielen Arbeiten, besonders überzeugend in der Publication von Hofmeier dargelegt worden ist. Es war damals ein aus der Sammlung in Erlangen entnommenes Präparat von Uterus mit theilweise noch haftender Placenta praevia und einem darunter befindlichen stark verdünnten und deutlich abgesetzten Gebärmutterabschnitt. In dieser Dehnungszone liess sich deutlich Decidua nachweisen."

Was Köberlin's Präparate zunächst angeht, so gilt von ihnen dasselbe, was von denen Keilmann's wiederholt gesagt worden ist. Es sind beide Spirituspräparate puerperaler Uteri, bei denen sich die Plicae palmatae „noch in den Bereich des unteren Uterinsegments erstreckten". Von Präparat II. konnten überhaupt brauchbare mikroskopische Präparate nicht mehr gewonnen werden. Auch die Schilderung der Schnitte von Präparat I. ist so ungenau, dass eine Diagnose sich daraus gar nicht stellen lässt. Es heisst: „Man sah, zumal auf einem Präparat, zwei deutlich abgerissene Drüsensepta hervorragen und in der sich daran anschliessenden Schicht auch noch längliche, von Drüsenseptis getrennte Drüsenlumina, so dass man es hier unstreitig mit dem Rest der am Uterus haften bleibenden Decidua zu thun hat. Bei verschiedenen anderen Präparaten gelang es mir allerdings nicht, mehrere noch auf einander liegende Drüsen im Schnitte zu bekommen, allein diese schmalen Drüsensepten fallen natürlich beim Schneiden sehr leicht ab." Nach dieser Beschreibung ist es ganz unmöglich, mit Sicherheit zu behaupten, um was es sich hier gehandelt hat. Der Schlusssatz lässt zudem ziemlich sicher vermuthen, dass von Schnitten, die aus freier Hand mit dem Rasiermesser angelegt wurden, die Rede ist, nicht aber von Celloidin- oder aufgeklebten Paraffinschnitten, die allein zuverlässige Resultate geben können. Die Wandungsverhältnisse sind gar nicht berück-

sichtigt. Die obere Grenze des Cervix ist also auch hier nur nach den Conturverhältnissen ganz willkürlich bestimmt, die Fälle entbehren demnach der Beweiskraft in jeder Richtung.

Von sonstigen Autoren hat noch Niemand im ganzen unteren Uterinsegment Cervixschleimhaut gesehen, Zweifel selbst nicht, wie eben dargethan wurde. Selbst Küstner hat ja in seinen späteren Arbeiten zugegeben, dass „das untere Uterinsegment bekleidet ist mit einer Schleimhaut, welche der Decidua sehr ähnlich oder gleich zu erachten ist". Von den beiden in seiner Monographie veröffentlichten puerperalen Uteris beschreibt er auch ausführlich eine voll ausgebildete Decidua. Das einzige Präparat, an dem er Cervixschleimhaut im unteren Uterinsegment beschreibt, ist der puerperale Uterus in seiner Arbeit vom Jahre 1877.

In der Monographie (S. 26) giebt er nochmals ausdrücklich an, dass seine Befunde identisch mit denen von Thiede seien und ganz zweifellose Cervixschleimhaut gezeigt hätten. An der Richtigkeit dieser Beschreibung ist meiner Meinung nach gar nicht zu zweifeln, schon deshalb nicht, weil Küstner hier thatsächlich nur den Cervix, das untere Uterinsegment aber überhaupt nicht untersucht oder wenigstens beschrieben hat. Dies geht sowohl aus seiner mikroskopischen Beschreibung und Abbildung, welch letztere ein ganz typisches hohes Cervixepithel aufweist, besonders aber aus seiner makroskopischen Beschreibung und Abbildung hervor. Die Länge vom äusseren Muttermund bis zum angeblichen inneren Muttermund Braune's oder Contractionsring betrug 6 cm, nicht zu viel für einen unter der Geburt etwas gedehnten Cervix. In der Höhe des angeblichen Contractionsringes „oder ein Stück darüber" befand sich die „Peritonealumschlagsstelle". Wie wir oben gesehen haben, liegt diese letztere zwar häufig in der Höhe des Orificium internum anatom., manchmal auch darüber, niemals aber in der Höhe des Contractionsringes oder gar darüber. Der angebliche Müller'sche Ring liegt in der Höhe des Scheidengewölbes, was ebenfalls ein bisher kaum beobachtetes Verhalten desselben wäre.

In dem angeblichen unteren Uterinsegment waren die Plicae palmatae noch erkennbar. Die Verhältnisse des Wandungsparenchyms sind gar nicht erwähnt.

Aus alle dem geht hervor, dass die Stelle, welche Küstner als Braune'schen Muttermund oder Contractionsring bezeichnet, in diesem Falle wirklich gar nichts anderes ist, als der anatomische innere Muttermund, die als Müller'schen Ring bezeichnete Stelle aber nur eine zufällige

Niveau- oder Conturdifferenz innerhalb des Cervicalcanals, ähnlich etwa wie in meinem Falle 18. — Oberhalb des angeblichen Braune'schen Muttermundes wäre also erst das wahre untere Uterinsegment zu suchen gewesen und eine Andeutung desselben können wir sogar in dem Holzschnitte auf S. 386 erkennen. Dass dasselbe sehr wenig ausgebildet war, ist bei der künstlichen Entbindung mit der Zange nicht wunderbar.

Ein zweiter Fall, bei welchem der gedehnte Cervix fälschlich als unteres Uterinsegment mit Cervixschleimhaut beschrieben wurde, ist das wiederholt citirte Abortpräparat Bayer's (vergl. die Bemerkungen zu Fall 16).

Bandl's mikroskopische Untersuchungen wurden schon von Bayer als nicht mit voller Präcision ausgeführt bezeichnet.

Immerhin ist es bemerkenswerth, dass der Hauptbegründer der Lehre vom unteren Uterinsegment bei seinen ersten Untersuchungen [1]) Decidua in demselben fand und erst später angiebt [2]), „bei Erstgeschwängerten in der ersten Hälfte der Schwangerschaft sei das untere Uterinsegment in ganzer Ausdehnung mit Collumschleimhaut ausgekleidet". Aber er kommt zu diesem Resultate nicht durch neue Untersuchungen entbundener Uteri, sondern durch theoretische Erwägungen und Berechnungen, die wir schon im Capitel über die Länge des Cervix berührt haben.

Bayer selbst hat bekanntlich im unteren Uterinsegment stets „eine richtige Decidua" gefunden, nur hinten war stets eine Strecke weit in das untere Uterinsegment Cervixschleimhaut zu verfolgen; in keinem dieser Fälle waren Wehen ausgeschlossen. Die vorhandenen Differenzen der Wanddicke sprechen sogar direct dafür, dass schon solche gewirkt hatten, wie dies für einen Fall Bayer selbst auch zugiebt. Aehnliches gilt für die Präparate Marchand's, Küstner's, Bandl's. Auf die Punkte, auf die es bei der Bestimmung des unteren Uterinsegments ankommt und deren Constanz wir in diesen Blättern an einem verhältnissmässig grossen Material nachweisen konnten, insbesondere auf die feste Peritonealanheftung als obere Grenze und auf die typische Structur der Wandung, ist bei denselben gar keine Rücksicht genommen. Infolge dessen ist das untere Uterinsegment gar nicht beschrieben, sondern ohne weiteres der oberste, durch Wehen schon trichter-

[1]) Ueber das Verhalten u. s. w. S. 45 u. 46.
[2]) Archiv. XV.

förmig erweiterte Theil des Cervix als unteres Uterinsegment angenommen, auf Grund der makroskopischen Conturverhältnisse, deren vollständige Unzuverlässigkeit wir oft genug betont haben. Aber selbst bei diesen Präparaten [1]) findet sich, sofern sie genau beschrieben sind, dicht oberhalb des oberen Endes des noch immer canalförmigen Cervixabschnittes voll ausgebildete Decidua an der Vorderwand, an welcher vorwiegend und in grösster Ausdehnung das untere Uterinsegment zur Ausbildung kommt, ein Umstand, auf den bereits Barbour aufmerksam gemacht hat.

Ein weiterer Autor, der das untere Uterinsegment ganz mit Cervixschleimhaut ausgekleidet sein lässt, und auf den sich Keilmann [2]) merkwürdiger Weise noch beruft, ist Theopold; aber dieser machte seinen Befund ganz gelegentlich bei einer gerichtlichen Obduction, die 4 Tage nach dem Tode stattfand und bei der nach des Autors eigenen Worten „durchaus keine Zeit vorhanden war" zu genaueren Untersuchungen. So ist denn die mikroskopische Untersuchung ganz unterblieben, bei der makroskopischen Beschreibung sind die Verhältnisse des Peritoneum nicht erwähnt, ja nicht einmal die Cervixfalten. Bezüglich des Aufbaues der Uteruswandung wird die Theorie entwickelt, dass sich während der Schwangerschaft die Uterusmuskulatur „nach unten" zwischen einer äusseren und einer inneren Platte der Cervixsubstanz entwickle, eine Anschauung, die wohl kein einziger Forscher, der sich je mit der Structur des Uterus befasst hat, theilen wird. Unter solchen Verhältnissen wird wohl Niemand diesem Fall Beweiskraft zuerkennen, und ich hätte ihn gar nicht erwähnt, wenn nicht Keilmann denselben als Bestätigung der Küstner'schen Lehren wieder hervorgezogen hätte, nachdem nach der gründlichen Abfertigung desselben durch Sänger [3]) schon Jahre vergangen sind.

Ich komme also nach genauestem Literaturstudium zu dem entgegengesetzten Schluss wie Zweifel: Noch niemals ist ein unteres Uterinsegment, das mit Cervixschleimhaut bekleidet war, beschrieben worden. Stichhaltig und beweisend würde eine solche Beschreibung nur dann sein, wenn auf alle einschlägigen Punkte dabei Rücksicht genommen ist, wenn namentlich nachgewiesen ist, dass sich Cervixschleimhaut findet auf

---

[1]) Vergl. Marchand, Arch. XV.

[2]) Zeitschrift 22.

[3]) Vergl. die Controverse in der deutschen medicinischen Wochenschrift. 1880—1883.

einem Wandungsabschnitt, der aus locker an einander liegenden, parallelgerichteten, durch wenig Bindegewebe getrennten Muskellamellen besteht, wie sie für das untere Uterinsegment charakteristisch sind.

Meine eigenen Untersuchungen ergaben, wie die Durchsicht der absichtlich genau geschilderten Einzelfälle zeigt, beim schwangeren, kreissenden und puerperalen Uterus, sowie am Uterus bei ektopischer Schwangerschaft, im unteren Uterinsegment stets Decidua bis genau zum Orificium internum herab. Freilich war dieselbe nicht von vornherein voll ausgebildet, und ich möchte gerade auf die grosse Variabilität in der Ausbildung der Decidua vera hinweisen, unter Bezugnahme auf meine Fälle 3 und 4 einerseits und 6 andererseits. Das eine Mal fanden wir im III. Monat dicht oberhalb des Orificium internum eine vollständig ausgebildete Decidua mit Compacta und grossen Deciduazellen, das andere Mal im IV. Monat im Stroma noch kaum Andeutungen decidualer Veränderungen und noch hochcylindrisches Epithel im untersten Theil des Cavum uteri. Cylindrisches Oberflächenepithel auf der Decidua findet sich sogar nach Anfang des V. Monats (Fall 7); ich zweifle keinen Augenblick, dass sich dasselbe ausnahmsweise auch noch länger erhält und die feste Verklebung zwischen Reflexa und Decidua vera ganz ausbleiben kann, wie dies im Fall 11 am kreissenden Uterus des VIII. Monats geschehen ist, allerdings mit Verlust des Oberflächenepithels. Am puerperalen Uterus fand ich sogar einmal (Fall 20) erhaltenes, wenn auch abgeplattetes Oberflächenepithel auf einer 0,6 cm langen Strecke voll ausgebildeter Decidua. Nach Erwägung aller Möglichkeiten musste ich es unentschieden lassen, ob es sich um eine solche Nichtverklebung des untersten Eipols handelte, oder vielleicht um einen kleinen decidualen Polypen, der vor der Entbindung von obenher in den inneren Muttermund hereinragte. Analoge Präparate beschreibt Bayer. Bei einem aus dem IX. Monat stammenden Uterus[1]) fand sich am unteren Ende eines durch Wehen bereits bis zum Durchscheinendwerden gedehnten, 10 cm hohen unteren Uterinsegment eine 1 cm lange Strecke Schleimhaut zwischen dem festen Ansatz der Eihäute und der Cervixschleimhaut, welche aus wohlgebildeter Decidua bestand, aber intactes, abgeflachtes Oberflächenepithel trug; der Abbildung nach ist dieses kleine Stückchen auch

[1]) Freund's Klinik. S. 469 u. 586.

aus Corpusschleimhaut hervorgegangen, denn es enthält dicht an der Muskulatur noch wohl erhaltene Glandulae utriculares. Bei einem anderen Uterus aus dem X. Monat [1]) war ebenfalls ein 1 cm langes Stückchen Decidua dicht oberhalb des oberen Endes der Cervixschleimhaut noch mit abgeplattetem Epithel bekleidet. Bayer selbst freilich nimmt für beide Fälle an, dass diese Decidua aus der Cervixschleimhaut gebildet sei; die Abbildungen sprechen, wie gesagt, dagegen. Auch Thiede's 1. Fall gehört hierher: I-para im X. Monat, Tod 17 Stunden post partum; im unteren Uterinsegment Decidua mit stellenweise erhaltenem Oberflächenepithel. (Thiede's 2. Fall, bei dem sich Oberflächenepithel auf der Decidua des unteren Uterinsegments fand, stammt vom 8. Wochenbettstag, wo also schon eine Regeneration stattgefunden haben kann, was ich entgegen Thiede selbst für den 1. Fall nicht annehmen kann.)

Alle diese Fälle scheinen mir zu beweisen, dass unter Umständen sich im untersten Abschnitt der Corpushöhle bis zum Ende der Gravidität die Oberflächenepithelien erhalten können und die Verklebung mit dem unteren Eipole ausbleiben kann.

Auch anderweitige beträchtliche Unterschiede kommen in der Entwickelung der ausgebildeten Decidua des unteren Uterinsegments vor; so finden wir einmal eine sehr dicke Spongiosa mit mehreren Etagen von Drüsen mit zum Theil erhaltenem Epithel am Ende der Gravidität (Fall 13), ein andermal fehlt unter einer sehr dicken Compacta die Spongiosa fast vollständig und ist nur durch wenige enge Lücken angedeutet (Fall 15).

Im Gegensatz zu diesen Fällen und anderen, wo eine mehr weniger dicke, continuirliche Spongiosa mit Theilen der Compacta noch vorhanden ist, lag bei anderen puerperalen Uteris — wie dies Bayer und Bandl schon feststellten — die Muskulatur im unteren Uterinsegment fast nackt zu Tage, besetzt nur von einzelnen Fetzchen eines Gewebes, das als deciduales nicht mehr sicher erkennbar war, insofern Drüsenepithelien und Deciduazellen vollständig fehlten; vom Stroma der Cervixschleimhaut waren diese Reste trotzdem unterscheidbar, denn die letztere zeigte ja im Grossen und Ganzen stets eine intacte, nicht fetzige Oberfläche und ein derbfaseriges Bindegewebe.

Bei den 3 Fällen vom Ende der ersten Woche des

---

[1]) Freund's Klinik. S. 474 u. 589.

Puerperiums fand sich in dem Bezirk, welcher dem unteren Uterinsegment entsprach, nicht etwa, wie man nach Küstner's Angaben erwarten müsste, atypische, der Corpusmucosa ähnliche Cervixschleimhaut, sondern 2mal ganz zweifellose, nach Stroma und Drüsen unverkennbare gewöhnliche Corpusmucosa in lebhafter Regeneration; in einem Falle war die Muskulatur immer noch fast nackt; es handelte sich um einen schweren Puerperalprocess.

Was die Verhältnisse der Cervixschleimhaut betrifft, so sind 26 meiner Fälle genau mikroskopisch untersucht: 7 schwangere, 17 frisch puerperale (die spät puerperalen sind nicht mitgerechnet), und 2 Uteri bei ektopischer Schwangerschaft; bei diesen letzteren, 6 der schwangeren und 16 puerperalen Uteris zeigte sich die Cervixschleimhaut hypertrophisch, aber von oben bis unten ohne jede deciduale Veränderung.

Bei den puerperalen Uteris zeichnete sich die Cervixschleimhaut vor derjenigen des unteren Uterinsegments aus durch ihre intacte Oberflächencontur, die in einer Anzahl der Fälle das hochcylindrische Epithel, das ihr zukommt, noch unverändert aufwies; ebenso zeigten sich die Drüsen des Cervix unverändert; das Stroma bestand aus einem derben, fibrillären Bindegewebe, in dem spindelförmige Zellen eingestreut waren, deren Zellenleib nicht, oder nur eben erkennbar ist. Der Uebergang der Cervixschleimhaut in die Decidua fand stets rasch, mindestens im Bereich eines Gesichtsfeldes bei schwacher Vergrösserung (Leitz, Oc. 1. Obj. 3.) statt. Dreimal fand der Uebergang in den Schnitten gerade auf der Höhe eines Ausläufers des Arbor vitae statt [1]), wobei zweimal (29 und 18) die obere, dem Cavum corporis zugewandte Hälfte der betreffenden Erhebung schon aus Deciduazellen bestand, die untere Hälfte aus derbfaserigem, cervicalem Bindegewebe, einmal mit erhaltenem unverändertem Cervixepithel (29). Bei Fall 15 verhielt es sich im Ganzen ebenso, aber die Deciduazellen erstreckten sich weiter nach unten bis zur Basis der Erhebung und waren dort noch von hohem Cervixepithel bedeckt.

Dieses Präparat ist wohl ein Analogon des von Bayer auf dem Freiburger Gynäkologencongress 1890 demonstrirten Präparates, wo sich in den obersten Plicae palmatae Deciduazellen fanden. Das Präparat fand zwar nicht allgemeine Anerkennung, aber nach den eben erwähnten

[1]) s. Fig. 3 u. 4. Taf. II.

und den gleich zu besprechenden Befunden kann ich ihm dieselbe nicht versagen. Man könnte auch das oben erwähnte Präparat 20 hier citiren, doch trug die dort gefundene, mit Oberflächenepithel versehene Decidua alle Charaktere einer Bildung der Körperschleimhaut, und nichts spricht für die Entstehung aus der Cervixmucosa. Die an der gleichen Stelle angezogenen Präparate Bayer's und Thiede's mit Oberflächenepithel auf der Decidua am Ende der Schwangerschaft kämen eventuell ebenfalls hier in Betracht: bei der geringen Ausdehnung der fraglichen Bezirke halte ich es für bedeutungslos, nach welcher der beiden Richtungen man diese Präparate auslegt. Auch wenn man sie hierher rechnet, handelt es sich doch immer nur um jene wenig umfangreichen, ineinandergreifenden Grenzgebiete, deren Vorkommen wir oben schon nach Betrachtung des Orificium internum beim nicht schwangeren Organ vermuthen mussten und die durch Benckiser schon in Freiburg zur Erklärung des Bayer'schen Befundes herangezogen wurden.

Zweimal aber wurden bei einem graviden Uterus des VI. Monats (Nr. 10) und einem puerperalen Organ (Nr. 17) inmitten des wirklichen, erhaltenen Cervicalcanals, auf typischer Cervixsubstanz aufsitzend, deciduale Veränderungen festgestellt und es sind dies die ersten und einzigen Fälle dieser Art, die bisher beschrieben sind. Dies letztere möchte ich zuerst aus der Literatur beweisen, ehe ich auf die Bedeutung dieses Befundes eingehe.

Küstner hat bekanntlich im 3. Falle seiner Arbeit (I-para, IX. Monat, Tod durch Erhängen) behauptet, die Umwandlung von Cervixschleimhaut in Decidua bewiesen zu haben; aber Marchand thut nach Untersuchung desselben Präparats den Ausspruch, „eine eigentliche Umwandlung der Cervicalschleimhaut in Decidua vera kann hier nicht in Frage kommen". Dabei handelt es sich nach Marchand's schöner Abbildung überhaupt nur um eine Strecke von 0,6 cm, mit im Ganzen cervicalem Charakter; das Präparat fällt also unter die Rubrik der soeben erwähnten Fälle, bei denen kein mikroskopisch scharfer, sondern ein mehr allmäliger Uebergang von Decidua in die Cervixschleimhaut stattfand [1]).

[1]) Ich sehe dabei ganz davon ab, dass bie betreffende Person gekreisst hat, wie dies Hofmeier schon betonte, ferner von dem Umstand, dass Leopold nach Küstner's späterem Bericht und Abbildung „die schönste Decidua vera" in dem fraglichen Abschnitt fand. Dieser scheinbare Widerspruch zweier so ausgezeichneter Untersucher klärt sich sehr einfach dahin auf, dass Marchand Stücke von dem hinteren Umfang des durch Wehen

Bandl's Präparat [1]), das Küstner als Beweis für die Decidua cervicalis citirt, ist nicht mikroskopisch untersucht; aus der Abbildung geht aber direct hervor, dass es sich nicht um die Bildung von Decidua im Cervix handelt, sondern um den uns wohlbekannten „Canalis decidualis", d. h. Bildung von Decidua in dem noch nicht entfalteten, noch canalförmigen untersten Abschnitt der Körperhöhle. Das Orificium internum ist ganz willkürlich viel zu hoch, in der Höhe der festen Anheftung des Peritoneum angenommen, in der Mitte der ganzen Uterushöhle eines pluriparen Uterus, 2 cm oberhalb des wahren Orificium internum, an welchem nicht nur ganz deutlich die Cervixschleimhaut aufhört, sondern auch, Küstner's eigener Forderung Genüge leistend, die engste Stelle des Lumen, die schmalste des Aussenumfangs am ganzen Organ sich findet.

Thiede, dessen Präparate Küstner gleichfalls in seinem Sinne deutet, betont ausdrücklich, dass er hypertrophische, aber nicht deciduale Veränderungen gefunden habe; mehrfach beschreibt er ausdrücklich die typische, derbfaserige, ein straffes Netzwerk darstellende Beschaffenheit des Bindegewebes der Cervixmucosa gegenüber der Auskleidung des unteren Uterinsegments, welche grosse blasse Deciduazellen, eingebettet in reichlich streifige, feinkörnige Intercellularsubstanz, enthielt.

Keilmann nennt eine Anzahl Autoren, um darzuthun, dass Küstner in seiner Ansicht über die Decidua cervicalis nicht allein geblieben sei. Einen derselben, Theopold, haben wir schon kennen gelernt. Auf der gleichen Stufe steht ein zweiter Gewährsmann Keilmann's, Kormann.

In einem von einem Praktiker rein für Praktiker geschriebenen Lehrbuch, das sich nirgends auf eigene anatomische Untersuchungen stützt, bringt Kormann den folgenden Satz [2]): „Die Uterusschleimhaut

---

entstandenen Trichters untersuchte, dessen Hinterwand aus der bereits ausgezogenen hinteren Cervixwand bestand, Leopold aber von dem vorderen Umfang, wo eine derartige Ausziehung noch nicht statt hatte. Das geht auch aus der von Küstner absichtlich mitgetheilten Bezeichnung des betreffenden mikroskopischen Schnittes „Schleimhaut vom unteren Uterinsegment unmittelbar über dem anatomischen Orificium internum" hervor und daraus, dass Küstner selbst auf Marchand's im Archiv XV. beschriebenes Präparat analogisirt, das der Beschreibung nach ganz dieselben Verhältnisse aufwies.

[1]) Arch. XV. Tafel VIII. Fig. 6.

[2]) l. c. S. 7.

und der oberste Theil der Cervicalschleimhaut (Küstner) hypertrophirt nun sammt den schlauchförmigen Uterindrüsen u. s. w." Diese einfache Uebernahme der Küstner'schen Ansicht auf Treu und Glauben nennt Keilmann ein Uebereinstimmen mit Küstner. Uebrigens bemerkt Kormann auf S. 50: „Den erweiterten Theil des Cervix, der stets mit Decidua ausgekleidet ist, bezeichnen wir als unteren Gebärmutterabschnitt."

Keilmann citirt ferner Schatz, der seine Ansichten, wie oben ausgeführt, nur auf klinische Untersuchungen gründet und die anatomischen vollständig verwirft, ausserdem Freund und Bayer; die Bedeutung der Präparate der Letzteren habe ich oben schon erörtert. Hier möchte ich nur hervorheben, dass Bayer's gesammte Beweisführung nicht auf die Schleimhautverhältnisse aufgebaut ist, sondern auf den Nachweis seiner Fasersysteme und deren Entwickelung in der Schwangerschaft. Aber er findet in seinem entfalteten Cervix am Ende der Schwangerschaft Decidua und macht nun den Rückschluss, dass sie sich aus Cervixschleimhaut gebildet haben müsse. Der ganze Beweis stürzt in Nichts zusammen, sobald sich die Bayer'sche Theorie der Fasersysteme als unhaltbar erwiesen hat; und dies ist bereits geschehen, wie im nächsten Abschnitt ausgeführt werden soll.

Fritsch's Fall endlich, der von Keilmann ebenfalls als Beweis für Küstner's Anschauung citirt ist, wird von dem Autor selbst gewiss nicht mehr als beweisend angesehen. Die mikroskopische Untersuchung fehlt, das Orificium internum ist nur nach der festen Anheftung der Eihäute bestimmt, was, wie schon erwähnt, unzulässig ist, die feste Anheftung des Peritoneum ist nicht erwähnt. Es ist also ganz unmöglich über die Verhältnisse des unteren Uterinsegments und des Cervix in diesem Falle zu urtheilen.

Mir ist nur ein einziger Autor bekannt, der auf eigene mikroskopische Untersuchung gestützt, die Entstehung von Decidua in dem Cervix lehrt. Dies ist Martin Overlach. Keilmann hat ihn vorsichtiger Weise nicht citirt, wohl aber Winckel, gelegentlich einer Discussion. Aber Overlach's Fall ist einerseits klinisch vollständig unklar (es soll sich um eine Decidua pseudo-menstrualias nach Phosphorvergiftung handeln), andererseits leitet Overlach die Deciduazellen von den grossen Cervixepithelien ab, eine Anschauung, die seither von jedem Autor, der sich mit dem Gegen-

stand beschäftigt hat, widerlegt worden ist. Keilmann's eigene Arbeit könnte ich füglich übergehen, da sie sich auf die Fledermaus, nicht aber auf den Menschen bezieht; aber ich kann die Bemerkung doch nicht unterdrücken, dass die Analogisirung des Fledermausuterus mit dem menschlichen eine vollständig willkürliche ist.

Mit welchem Recht theilt Keilmann an demselben einen Cervix und ein Corpus ab, nachdem das ganze Organ in histologischer Beziehung gleiches Verhalten zeigt und sich nach der Beschreibung offenbar nur ganz allmälig von unten nach oben Veränderungen einstellen? Die Plicae palmatae reichen bis in die Hörner, Drüsen finden sich im Frühjahr im ganzen Uterus nicht, es fehlen also auf der Schleimhaut gerade die Momente, welche beim erwachsenen Weib eine scharfe Trennung zwischen Corpus und Cervix gestatten. Die Wandungsverhältnisse sind von Keilmann überhaupt nicht erwähnt. Aehnliche Erwägungen gelten für die an sich sehr schönen Arbeiten Knüpffer's und Weidenbaum's.

Auch die Anatomen und Embryologen sprechen nicht für Küstner und Keilmann. So heisst es in einem der neuesten Lehrbücher der Entwickelungsgeschichte von O. Schulze[1]) 1896.

„Beim Orificium internum ist die Decidua vera meist ziemlich scharf gegen den Cervix abgesetzt und hört mit einem ganz unregelmässigen zackigen wulstigen Rand auf, der selbst etwas von der Uteruswand sich abheben kann und dann wie eine gesonderte Mündung der Decidua erscheint. Die Schleimhaut des Cervix wird nicht in die Bildung der typischen Decidua mit einbezogen. Zwar erfahren die Drüsen eine Dilatation, doch kommt es nicht zur Bildung der Deciduazellen."

Aehnlich drückt sich Minot[2]) aus. „Der Cervix bleibt, abgesehen von diesem Schleimpfropf, während der Schwangerschaft offen, er behält auch sein Epithel und bildet, soviel bis jetzt bekannt ist, niemals eine echte Decidua; allerdings schwillt der Cervix während der Gravidität an, und nimmt vielleicht auch, wie Overlach glaubt, an der Bildung der Deciduazellen Theil. Eine gründliche Untersuchung der Histologie des Cervix in allen Stadien der Veränderung, welche der Uterus durchmacht, wäre sehr wünschenswerth."

---

[1]) S. 195.

[2]) Lehrb. d. Entwickelung, deutsch von Kästner. 1894.

Rechne ich meine eigenen und alle aus der Literatur mir zugänglichen Präparate zusammen, so erhalte ich 92 Fälle, in welchen der Cervix in der Fortpflanzungsperiode mikroskopisch untersucht wurde. Nur in meinen beiden Fällen wurde der Befund von Deciduazellen innerhalb des Canalis cervicalis gemacht, Beweis genug dafür, dass es sich um ganz seltene Ausnahmsfälle handelt, aus denen ein Schluss auf die gewöhnliche Gestaltung der Theile nicht gemacht werden kann. Aber dieser Schluss wäre im Sinne der Entfaltungstheorie überhaupt nicht möglich. Denn wohl waren Deciduazellen in mitten des Cervix vorhanden, wie Fig. 2, Taf. II beweist, nicht aber eine Membrana decidua; die betreffenden Schleimhautabschnitte waren vielmehr als Cervixmucosa überall noch gut zu erkennen und gegen die Decidua vera corporis abgegrenzt. Die einzige Veränderung war eben, dass sich die Bindegewebszellen in grosse, protoplasmareiche Elemente mit bläschenförmigen Kernen verwandelt hatten; aber diese Veränderung war sehr unregelmässig vertheilt, nur flecken- oder inselweise, und nur an der Oberfläche ausgesprochen. In der Tiefe war überall noch das typische, derbfaserige, fibrilläre Bindegewebe vorhanden, die Epithelien der Oberfläche und der Drüsen wiesen nicht die geringste Veränderung auf.

Ferner ist zu betonen, dass bei Fall 10 sich die decidualen Nester bis unmittelbar über dem klaffenden Muttermund fanden; ich glaube nicht, dass irgend ein Anhänger der Entfaltungstheorie annehmen möchte, dass bis zum Ende der Schwangerschaft soweit der Cervix ohne Wehenthätigkeit aufgebraucht worden wäre. Es hätte dann bei einer Pluriparen infolge der Entwickelungsvorgänge allein der untere Eipol eine Zeitlang nackt in die Scheide hereinragen müssen. Einen längeren oder kürzeren canalartigen Abschnitt zeigen aber unterhalb der grossen Gebärmutterhöhle alle Gefrierdurchschnitte und sonstigen Präparate aus dem letzten Monat der Schwangerschaft.

Bayer sagt[1]): „Wenn sich im untersten Theil des Cervix keine Decidua findet, so liegt dies einfach daran, dass die Veränderung der Schleimhaut an die Erweiterung der Höhle gebunden ist.“ Auch dieser Satz erweist sich nach meinen Präparaten als falsch, und damit ist der Entfaltungslehre wieder eine, wenn auch indirecte Stütze genommen.

---

[1]) Freund's Klinik. S. 593.

Endlich möchte ich noch darauf aufmerksam machen, dass sich bei dem puerperalen Uterus die decidual veränderte Cervixschleimhaut im klinischen Sinne auch nicht als Membrana decidua — als hinfällige Haut — erwiesen hat; im Gegensatz zu der fast vollständig zu Verlust gegangenen Decidua des unteren Uterinsegments zeigt sie eine vollständig intacte, scharf conturirte Oberfläche mit grossentheils erhaltenem Epithel.

Wenn wir nach einem Grund für die ungewöhnliche Entwickelung der Bindegewebszellen in den beiden Cervices suchen, so fällt uns als einziges Moment der vielleicht auch ungewöhnlich grosse Blutreichthum auf. Gewiss war es nicht ganz ohne Bedeutung, dass es sich im 2. Falle um Placenta praevia handelte.

Einen Punkt, der aus meinen histologischen Untersuchungen hervorgeht, möchte ich zum Schlusse noch erwähnen: Man hat bisher bei der Schilderung und Verwerthung der mikroskopischen Bilder allzu einseitig auf Einzelheiten derselben Gewicht gelegt. Bald waren es die Oberflächenepithelien, bald die Bildung der Deciduazellen, welche allein massgebend für die Ortsbestimmung sein sollten. Beide Kriterien sind, wie meine Resultate lehren, nicht für alle Fälle ausreichend. Wir finden oft genug im unteren Uterinsegment noch erhaltenes Oberflächenepithel bis zum V. Monat der Schwangerschaft, sogar noch cylindrisch und ganz allmälig übergehend in das Cervixepithel. Wir sehen mitunter, wie mein Fall 1 zeigt, auch in dem Cervix ein Epithel, das sich nicht von dem noch nicht decidual veränderten Corpusepithel unterscheidet. Ausnahmsweise finden wir am entbundenen Uterus im unteren Uterinsegment noch Oberflächenepithel, in dem Cervix kann es mechanisch entfernt sein. Aehnliches gilt jetzt auch für die Deciduazellen. In den früheren Monaten der Schwangerschaft fehlen sie zuweilen im unteren Uterinsegment, beim entbundenen Uterus kann ihr Charakter durch Dehnung und regressive Veränderung vollständig verwischt sein. Andrerseits finden sie sich ausnahmsweise im Cervicalcanal. Trotzdem wird eine Scheidung beider Schleimhäute immer möglich sein, aber nicht bei einseitiger Berücksichtigung eines einzelnen Merkmales, sondern nur bei gleichmässiger Würdigung des gesammten Aufbaues der histologischen Bilder und aller in Frage kommenden Momente. Dass zu diesem Zwecke verwerthbare Präparate nur nach sorgfältiger Einbettung umfassender Stücke in Celloidin oder Paraffin gewonnen werden können, nicht

aber durch Rasiermesserschnitte oder frische Schabepräparate, mag hier noch einmal betont werden.

Das Hauptresultat dieses Capitels ist: „Das untere Uterinsegment enthält Decidua bezw. Corpusschleimhaut, niemals Cervixschleimhaut. Der Cervix enthält so gut wie immer hyperplastische, sonst nicht veränderte Schleimhaut. Ganz ausnahmsweise, wie es scheint bei besonders reichlicher Blutzufuhr, können sich auch in ihm Bindegewebszellen stellenweise in deciduale Elemente entwickeln, ohne dass es zur Bildung einer zusammenhängenden Membrana decidua kommt.

Die Verhältnisse der Wandungen.

Wir haben schon bei der Bestimmung des Orificium internum am nichtschwangeren Organ ersehen, dass ein typischer Unterschied zwischen der Substanz der Cervix- und der Corpuswandung besteht.

Es wurde dann als Ergebniss auch meiner Untersuchungen angegeben, dass der gleiche Unterschied in noch mehr ausgesprochener Weise besteht im schwangeren, kreissenden und entbundenen Uterus, und dass sich die Grenzen beider Gewebsarten immer in derselben Höhe finden, wie die Grenzen der Schleimhäute.

Diese Thatsachen wurden schon von Hofmeier in besonders nachdrücklicher Weise geschildert: „Im unteren Uterinsegment Muskeln, welche neben einander liegen, nur sehr locker mit einander verbunden sind und sich ohne grosse Mühe von einander trennen lassen. In dem Cervix ein dicht und untrennbar verfilztes und verfasertes Bindegewebe, welches sich auch ganz dünngeschnitten nur durch Zerreissen von einander trennen lässt. Nur nach der Peripherie zu wird die Anordnung des Gewebes lockerer, die einzelnen Elemente leichter von einander trennbar, da die Muskelzüge aus den oberen Schichten des Uterus bis zum Orificium externum herabziehen u. s. w.“

Auch Martin beschrieb schon 1877 diese Unterschiede treffend: „Sehr deutlich grenzt sich die Muskulatur des Corpus von der derben Schicht des Muttermundes ab. Hier liegt sehr deutlich, auch schon makroskopisch bemerkbar, der Durchschnitt des derben Ringmuskels, unter welchem unmittelbar das vielverfilzte Netzwerk des cervicalen Stromas ohne jede Spur einer Verziehung nach dem oberhalb des inneren Muttermundes liegenden Theile beginnt.“

Die Auseinandersetzungen Hofmeier's finden eine vollkommene Bestätigung durch die exacten Untersuchungen Acconci's, welcher besonders die elastischen Fasern am schwangeren Uterus eingehend schilderte und dabei fand, dass auch sie in der Schwangerschaft hypertrophiren, aber im umgekehrten Verhältniss wie die Muskelfasern. Während sich diese vorzüglich im Corpus und Fundus entwickeln, thun dies die elastischen Fasern mehr im unteren Uterinsegment, ganz besonders aber in dem Cervix, und zwar lässt sich die zunehmende Hypertrophie durch die einzelnen Monate der Schwangerschaft hindurch verfolgen. Durch diese divergirenden Entwickelungen muss natürlich der schon vor der Schwangerschaft bestehende Unterschied der verschiedenen Wandungsabschnitte noch stärker hervortreten. Bemerkenswerth ist, dass Acconci auch einen deutlichen Unterschied zwischen Corpus und unterem Uterinsegment constatirte. In letzterem fand er viel mehr elastische Fasern, welche die einzelnen Muskelbündel umspinnen, so dass zwischen den letzteren ein viel weniger inniger Zusammenhang besteht als im Corpus. Pestalozza fand in seinen beiden sehr genau untersuchten Fällen ebenfalls die typischen Unterschiede zwischen dem zum Corpus gehörigen unteren Uterinsegment und der überwiegend aus fibriösem Bindegewebe bestehenden Cervixsubstanz, und er wendet für den Uebergang der Muskellamellen des unteren Uterinsegments in die letztere den sehr passenden Vergleich mit dem Uebergang eines Muskels in seine Sehne an. Die Unterschiede, die er zwischen unterem Uterinsegment und Hohlmuskel beim kreissenden, nicht aber beim schwangeren Uterus fand, betrachtet er im Wesentlichen als ein Product der Geburtsthätigkeit.

Bei günstigen Umständen könnten sie sich auch in der letzten Zeit der Schwangerschaft vorbereiten, immer aber seien sie nur durch mechanische Effecte, nicht durch einen von vornherein wesentliche Structurunterschied bedingt. An einer späteren Stelle giebt er jedoch zu, dass die Lamellenbildung und Verdünnung gerade im unteren Uterinsegment daher kommt, dass dieses einen locus minoris resistentiae darstellt, infolge der geringeren Cohäsion seiner Bündel. Dies letztere bedeutet doch einen gewissen Structurunterschied.

Auch de Seigneux bestätigt Hofmeier's Angaben bezüglich der Unterschiede zwischen dem Gewebe des Corpus uteri ein-

schliesslich des unteren Uterinsegments einerseits und des Cervix andererseits; dagegen findet auch er am schwangeren Uterus keine deutlichen anatomisch nachweisbaren Unterschiede zwischen unterem Uterinsegment und Corpus. Am puerperalen Uterus war der Unterschied wieder sehr deutlich, indem sich dünnere und deutlich abgesonderte Lamellen im unteren Uterinsegment fanden, im Corpus höher oben dicke unregelmässige Muskelmassen, welche vielfach in einander übergingen und durch grosse Hohlräume getrennt sind, ohne jede lamelläre Gruppirung.

Diesen Schilderungen habe ich nach meinen Untersuchungen nichts Neues hinzuzufügen. In der Schwangerschaft konnte auch ich Unterschiede zwischen unterem Uterinsegment und Corpusmuskulatur nicht feststellen, am puerperalen Uterus fand ich die von Ruge, Hofmeier, de Seigneux geschilderten Unterschiede.

Was die feinere histologische Structur anlangt, so fand ich den nach Hofmeier für den Contractionszustand der Muskelbündel charakteristischen wellenförmigen Verlauf sehr häufig an den puerperalen Uteri, von den schwangeren nur bei Präparat 6, bei dem auch sonst beginnende Wehenthätigkeit vermuthet werden konnte, worüber man die Bemerkungen zu diesem Präparat vergleichen möge.

Es sprechen also meine Resultate für die Hofmeier'sche Annahme, der sich schon de Seigneux angeschlossen hat.

Dagegen muss ich dem Letzteren und nicht der älteren Angabe Hofmeier's folgen bezüglich einer weiteren Einzelheit. Ich fand an dem puerperalen Uterus die einzelnen Muskellamellen des unteren Uterinsegments nicht aus in allen Richtungen sich kreuzenden, durch einander verlaufenden Fasern bestehend, vielmehr waren die einzelnen Muskelbündel und Lamellen im unteren Uterinsegment ebenso wie im Corpus gebildet aus Fasern, die im Wesentlichen in ein und derselben Richtung verliefen.

Auf die Verlaufsrichtung der Muskelzüge in der Uteruswandung will ich nicht eingehen, zumal ich keiner der ausserordentlich widersprechenden Angaben vollkommen beipflichten kann.

Acconci giebt an, sowohl im unteren Uterinsegment als im Cervix vorwiegend längs und schräg verlaufende, sehr wenig circuläre Züge gefunden zu haben. De Seigneux dagegen lässt den Cervix im Wesentlichen aus ringförmigen Faserzügen bestehen. Ich habe in meinen Präparaten im unteren Uterinsegment sowohl

längs und schräg, als auch genau quer getroffene Muskellamellen gefunden, oft in ziemlich regelmässiger Abwechslung.

In der Höhe des Orificium internum sah ich 10mal eine starke Anhäufung von Ringfasern, am schönsten bei Präparat 5, wo dieselben auf dem Querschnitt ein vollkommen geschlossenes, längsovales Feld bilden. In den übrigen Fällen waren sie von der übrigen Muskelmasse nicht scharf gesondert. Als Charakteristicum der Cervixmuskulatur erschien mir fast in allen Fällen, dass man von einer typischen Anordnung überhaupt nicht sprechen kann, abgesehen von einer Einstrahlung von Längsfasern von oben her in der Peripherie, in einigen Fällen auch dicht unter der Schleimhaut. Auch die qualitativen Unterschiede im Muskelgehalt des Cervix waren sehr gross.

Als Hauptergebniss meiner eigenen, sowie der in der Literatur niedergelegten Untersuchungen imponirte mir die ausserordentlich grosse Variabilität dieser Verhältnisse. Ausdrücklich möchte ich noch hervorheben, dass ich von Bayer's Faserknotenpunkten und Fasersystemen niemals etwas gesehen habe, obwohl ich darauf achtete. Es ist mir damit ebenso gegangen, wie sämmtlichen Untersuchern nach Bayer.

Ich muss hier auf die Hauptarbeit dieses Autors noch einmal näher eingehen, denn sie wird nicht nur von diesem selbst [1]) als in ihren Ergebnissen noch zu Recht bestehend angesehen, sondern auch von Küstner [2]) und Keilmann als Hauptstütze ihrer Entfaltungstheorie herangezogen.

Bayer's kühne, durch den Scharfsinn und die Consequenz, mit welcher die Grundgedanken durchgeführt sind, die Bewunderung erregende Theorie ist bekanntlich aufgebaut einerseits auf seiner am nicht schwangeren Uterus gewonnenen Ansicht von der Zusammensetzung der Uterusmuskulatur aus 3 Fasersystemen, ausgehend von den Tuben, den runden Mutterbändern und den Retractoren, andererseits darauf, dass er gewisse Gefässdurchschnitte und bindegewebige Zeichnungen, „Faserknotenpunkte", beim nicht schwangeren Organ als constant betrachtet und nun dieselben am Uterus aus verschiedener Zeit der Schwangerschaft in verschiedener Höhe wieder finden will. Die Inconstanz der Gefässdurchschnitte ist seither allgemein anerkannt worden und Niemand hat nach Bayer die typischen Faserknotenpunkte gesehen;

---

[1]) Centralbl. f. Gyn. 1895. Nr. 7.

[2]) Stereoskop. med. Atlas v. Neisser. 1896.

für die Identität der betreffenden Punkte bei den verschiedenen Uteris kann Bayer nicht einen einzigen positiven Beweis anführen. Schon Lahs [1]) weist ausdrücklich die unerlaubte Schlussfolgerung Bayer's zurück, der daraus, dass der Faserverlauf bei einem Uterus des V. Monats anders ist, als bei einem anderen Uterus des III. Monats oder bei einem dritten nicht schwangeren Organ, fortschreitende Veränderungen construirt und dabei ohne Weiteres annimmt, dass der Faserverlauf bei allen drei Organen ursprünglich gleich war. Er lässt also die grosse Variabilität des Faserverlaufs vollkommen ausser Acht. Auch die übrigen ausführlich begründeten Einwendungen von Lahs liessen sich als ebensoviele Gegenbeweise der Bayer'schen Lehre anführen.

In demselben Jahre hat Freeland Barbour [2]) eine sachlich eingehend begründete Kritik der Arbeit Bayer's geliefert, und kommt zu dem Schlusse, dass Bayer den cervicalen Ursprung des unteren Uterinsegments nicht bewiesen hat und macht dabei namentlich auf die schon oben erwähnten ungenauen oder falschen Angaben bezüglich des Peritoneum aufmerksam.

Auch Pestalozza's Bemühungen, durch Präparation den Faserverlauf zu entwirren, waren erfolglos, ebensowenig stimmen de Seigneux' und Acconci's Angaben mit denjenigen Bayer's überein.

Den gewichtigsten und wie mir scheint vernichtenden Stoss aber erhielt die Bayer'sche Lehre von Seiten der vergleichend-anatomischen und embryologischen Forschung, welche beide ja immer mehr als ausschlaggebend in anatomischen Streitfragen betrachtet werden. So bringt Rösger auf Grund eingehender embryologischer Untersuchungen die Schichten der Uterusmuskulatur in directen histogenetischen Zusammenhang mit den Gefässen derselben, kann aber keinerlei Zusammenhang der Entwickelung der Muskulatur mit derjenigen der Tube, des Ligamentum teres und der Retractoren finden; besonders vom embryonalen Vorhandensein von Retractoren im Sinne Bayer's und von einer Retractorenstrahlung konnte er sich nicht überzeugen. Aber gerade auf die letztere kommt für die Lehre Bayer's Alles an. Mit Sobotta hegt schliesslich auch Rösger, wie schon Helié Zweifel: „ob der Versuch, ein genaues architektonisches System des Uterus aufzustellen, jemals gelingen kann." Auch Sobotta erklärt, dass sich Bayer's Schlüsse in vielen Beziehungen mit den Resultaten,

[1]) Arch. XXXIX. 1884.

[2]) Edinburg. med. Journ. XXXII u. XXXIII.

welche man durch das Studium der Entwickelungsgeschichte, vor Allem aber der vergleichenden Anatomie der Uterusmuskulatur erhält, nicht vereinigen lassen. Er findet „absolut keinen Anhaltspunkt dafür, die Hälfte der Uterusmuskulatur aus der Muskulatur seiner Bänder abzuleiten, ganz abgesehen von der Unwahrscheinlichkeit einer solchen Anffassung", und schliesst sich in dieser Beziehung an Veit's [1]) schon früher abgegebenes Urtheil, das ebenfalls auf eigenen Untersuchungen beruht, an.

Nach all diesen Arbeiten sollte man füglich aufhören, die Bayer'schen Resultate als Beweis einer Entfaltung des Cervix zu citiren. Auf die Muskelfasermessungen desselben Autors und seiner Schüler bin ich bereits bei den Bemerkungen zu Fall 22 eingegangen.

Das Verhalten der Gefässe.

Die Ringvene als constante obere Grenze des unteren Uterinsegments ist von den meisten Autoren aufgegeben. Auch nach meinem Material ist sie nicht constant, fand sich aber doch in mehreren Fällen und liess sich eine Strecke weit sondiren. Auch ist bemerkenswerth, dass sich im unteren Uterinsegment überhaupt sehr wenige grössere Gefässdurchschnitte fanden und diese meist erst oberhalb der festen Anheftung des Peritoneum begannen. Eine ausgesprochene Ausnahme davon machte eigentlich nur Fall 15. Es ist hier auch der Ort, auf die Einwände Davidsohn's und Keilmann's einzugehen.

Ersterer steht auf dem Boden der Bayer'schen Anschauung und sucht aus dem Verhalten der Gefässe die Bildung des unteren Uterinsegments aus dem Cervix nachzuweisen, indem er einerseits auf die Verhältnisse der Placenta praevia eingeht, andererseits behauptet, dass der Cervix des nicht schwangeren Organs deutlich von mehr arteriellen Zweigen versorgt werde, als der des graviden und puerperalen Organes. „Offenbar spricht doch dieser Umstand für eine Entfaltung des oberen Collumtheiles in der Schwangerschaft, wenn es dafür überhaupt noch eines Beweises bedürfte." Diese Art von Beweisführung muss merkwürdig erscheinen bei einem Schüler Bayer's [2]), welcher sich ausdrücklich

[1]) Müller's Handbuch. I. S. 123.

[2]) Freiburger Gynäkologencongress. S. 218.

dagegen verwahrt, dass die Verhältnisse in der Gefässvertheilung die Cervixfrage entscheiden. Ueberdies ist selbst die thatsächliche Angabe, auf die Davidsohn seine Schlussfolgerung gründet, nicht richtig. Wie so oft in der Cervixfrage geschehen ist, hat er das an verhältnissmässig wenig Präparaten (3 nicht schwangere, 1 schwangerer, 3 puerperale Uteri) gefundene Verhalten ohne Weiteres für ein gesetzmässiges erklärt. Nagel[1]) sagt direct, dass er dieser Ansicht Davidsohn's an der Hand seiner Präparate widersprechen müsse. Allerdings stimmt er ihm darin bei, dass der untere Abschnitt des Corpus während der Schwangerschaft ebenso direct mit arteriellen Zweigen versehen werde, wie im nicht schwangeren Zustande.

Ich verfüge nicht über eigene Injectionspräparate, aber ich möchte betonen, dass den negativen Ergebnissen Davidsohn's und Nagel's die positiven Ergebnisse anderer Autoren im Hofmeier-schen Sinne gegenüber stehen, ganz abgesehen davon, dass Davidsohn Hofmeier's reichem Material nur drei untersuchte Uteri, von denen keiner eine Placenta praevia barg, entgegenstellen konnte.

Tiedemann's von Nagel citirter Abbildung kann man die schon von Hofmeier selbst herangezogene für ihn sprechende Zeichnung Hunter's gegenüberstellen. In der neuesten Zeit haben Runge und Staurenghi in je einem, Pestalozza in 2 Fällen dasselbe Resultat erhalten wie Hofmeier, und in der Hälfte dieser Fälle lag wirklich Placenta praevia vor. Aber ich lege auf alle diese Feststellungen kein sehr grosses Gewicht, denn einerseits ist es in denjenigen Fällen von Placenta praevia, wo nur eine secundäre oder gar keine Verklebung der auf der Reflexa angelegten Placenta mit dem unteren Uterinsegment statt hat (wie dies bei dem in Wien von Hofmeier demonstrirten Präparate und in seinem früher veröffentlichten der Fall war), selbstverständlich, dass das untere Unterinsegment nicht besonders stark mit Blutgefässen versehen sein muss, und daher auch die Gefahr der Nachblutung aus demselben nicht besonders hoch ist; andererseits kommen thatsächlich Fälle von Placenta praevia vor, wo sich die Patientin, trotzdem sie nicht verletzt wurde, nach der Entbindung aus dem schlaffen unteren Uterinsegment verblutete. Ich selbst habe einen solchen Fall erlebt und lasse die Krankengeschichte hier kurz folgen:

---

[1]) l. c.

F. S., 36 Jahre, X-para; Blutungen am normalen Ende der Schwangerschaft, Placenta praevia lateralis; combinirte Wendung bei für zwei Finger durchgängigem Muttermund, gelingt leicht; nach ½ Stunde Wehen; nach 2 Stunden wird der Rumpf durch einige kräftige Wehen bis zu den Schultern geboren; vorsichtige Arm- und Kopflösung, ohne dass dabei irgend welcher Widerstand gefühlt oder Gewalt angewendet wird; gleich nach der Geburt Blutung, die auch nach der Expressio placentae nicht steht; Uteruskörper ist fest contrahirt zu fühlen; trotz aller Bemühungen (auch Tamponade des Uterus) tritt nach 2 Stunden der Exitus ein.

Obduction: Im Uterus selbst kein Blut; unteres Uterinsegment schlaff; auf beiden Seiten des Cervix nicht sehr tiefe Einrisse, deren einer bis ins Scheidengewölbe reicht, aber kein sichtbares Gefäss eröffnet. — Anaemia universalis nicht gerade höchsten Grades, Degeneratio flava cordis.

Einen ganz ähnlichen Fall berichtet Strassmann[1]): IX-para, Placenta praevia, combinirte Wendung bei 5-Markstück grossem Muttermund, ¾ Stunden nachher nach kräftigen Wehen spontane Geburt des Rumpfes, Lösung der Arme, Entwickelung des Kopfes; nachher erneute Blutung, Expressio placentae. Uterus contrahirt sich gut, er blutet trotzdem aus dem unteren Uterinsegment fort, Tamponade — Exitus. Obduction: im unteren Theil des Cervix ein 1½ cm langer, ganz oberflächlicher, die Muskulatur nicht durchdringender Riss; ein grösseres Gefäss ist in demselben nicht sichtbar. „Bemerkenswerth erscheint, dass die Blutung aus der im unteren Uterinsegment befindlichen Placentarstelle trotz guter Contraction des Corpus bestand."

Ganz analoge, nur nicht letal endigende Beobachtungen theilt Demelin mit, indem er sich dabei auf selbst erlebte und von Bar mitgetheilte Fälle bezieht[2]). Nach den angeführten klinischen

[1]) Zeitschr. 26. S. 213. 1893.

[2]) S. 74: Ainsi donc dans certains cas (obs. 47 et 48), le corps de l'utérus est bien contracté après l'expulsion du délivre; il est ferme et dur comme à l'état normal; seulement, il est trop haut dans l'abdomen. On sent nettement par la palpation le bourrelet transversal, qui le limite inférieurement et, au-dessous, jusqu'à la symphyse, parfois sur une hauteur d'un travers de main, une mollesse notable des tissus, qui contraste avec la résistance du globe utérin. Il s'écoule en même temps du sang par la vulve, on bien, au contraire, il n'y a rien d'apparent au dehors; mais la femme est pâle, elle a .... tous les symptômes généraux d'une hémorrhagie interne. Au toucher, on trouve le vagin comme à l'état normal; l'orifice externe du col est obstrué par des caillots et, si on pénètre au-dessus de cet orifice, on arrive dans une cavité assez vaste, à parois très minces et remplie de caillots sanguins. Cette

Daten darf es uns also gar nicht wundern, wenn in einer Anzahl von Fällen ein mit Hofmeier's Angabe nicht übereinstimmendes Verhalten der Gefässe gefunden wird. Keilmann[1]) endlich erklärt, nachdem er die Hofmeier'sche Theorie der Entstehung der Placenta praevia angenommen hat, dass jetzt die Placenta praevia überhaupt nicht mehr für die Cervixfrage in Betracht komme, da die Reflexa-Placenta secundär ebenso gut mit der Cervix- als mit der Corpuswand verkleben könne. Dem gegenüber ist zu betonen, dass Hofmeier erstens seine Theorie nicht ausnahmslos als für alle Fälle von Placenta praevia gültig ausgesprochen hat, zweitens aber stets das Vorkommen der primären Implantation des Ovulum im unteren Uterinsegment hervorgehoben hat. Sogar für viele der Fälle, die nach seiner Theorie entstanden zu denken sind, ist, wie Hofmeier ausdrücklich erklärt hat, die primäre Ansiedlung des Eies in einem tiefen Gebärmutterabschnitt durchaus wahrscheinlich. Diejenigen Fälle, bei welchen in der Leiche eine wirkliche feste Verwachsung der Placenta mit dem unteren Uterinsegment vorhanden war (vergl. ausser den Fällen von Hofmeier die von Berry Hart, Acconci, Runge), bleiben nach wie vor ein unübersteigliches Hinderniss für die Annahme einer Cervixentfaltung — so lange, bis die Möglichkeit einer Placentarentwickelung auf der Cervixwand erwiesen ist, ein Ereigniss, das Keilmann selbst nicht für möglich hält, da die nöthige

---

cavité est limitée en haut par le corps de l'utérus; elle est formée par le canal cérvico-utérin. Après l'avoir débarrassée des caillots qu'elle contenait, si on y dirige une injection, l'eau distend les parois du segment inférieur, qui vient bomber à l'hypogastre, comme fait la vessie lorsqu'elle est distendue par l'urine. La pression sur le fond de l'utérus fait à peine ressortir le liquide de l'injection; c'est à l'hypogastre qu'il faut appuyer pour obtenir ce resultat. Au palper combiné avec le toucher, on constate facilement à travers la paroi abdominale l'extrême minceur de la paroi du sac, où les caillots s'étaient accumulés. Dans nos observations, l'examen du délivre a montré, que le placenta s'insérait partiellement sur le segment inférieur. A ce niveau, les vaisseaux sont resté béants après le décollement du gâteau placentaire et cela en raison de la flaccidité du seg. inf. Le sang s'est accumulé dans cette cavité et a fait remonter le corps de l'utérus rétracté.

D'autres fois, ainsi que notre maître, M. Bar, l'a observé pareille distension du seg. inf., pareille ascension du corps de l'utérus se produisent à la suite d'hémorrhagies de la délivrance, sans qu'il y ait eu insertion partielle du placenta sur les régions voisines au col (Bar, communication orale).

[1]) Zeitschr. 22.

Umwandlung der Schleimhaut in der Zeit, wo das befruchtete Ei sich implantirt, noch nicht eingetreten ist[1]). Dass es aber „Hofmeier mit zweifellosem Erfolg gelungen ist, die Entwickelung eines unteren Uterinsegments bei Placenta praevia nachzuweisen", erkennt Keilmann selbst an. Wenn er weiterhin ausführt, das untere Uterinsegment könne im Anfang der Gravidität nicht vorhanden sein, sondern entwickele sich unter allen Umständen erst im Verlaufe derselben, die Implantation des Eies in diesem Organteil sei also eigentlich von vornherein ausgeschlossen, so glaube ich das Vorhandensein des dem unteren Uterinsegment entsprechenden Abschnittes im Corpus des nicht oder eben erst schwangeren Organs überzeugend in den vorstehenden Blättern dargethan zu haben, aus denen zugleich wohl auch hervorgeht, dass die Bayer-Küstner'sche Lehre doch noch nicht so allgemein anerkannt ist, wie es Keilmann nach seiner letzten Arbeit[2]) anzunehmen scheint. Ich verweise nur auf die citirten Arbeiten von Pestalozza (1890), Pinard und Varnier (1892), Döderlein (1896), welche alle die Persistenz des Cervix bis zum Ende der Schwangerschaft als bewiesen erachten.

Auf die klinische Seite der Frage soll hier nicht eingegangen werden; ich betrachte dieselbe als erschöpfend behandelt durch die Arbeiten von Birnbaum, Bandl, Schröder, Hofmeier, Bayer und Anderen. Nur auf die Bemerkung Sänger's auf dem Wiener Congress, dass die Furche, welche man bei der Kreissenden auf den Bauchdecken äusserlich dort sieht, wo der contrahirte Uterusmuskel aufhört, die also dem Contractionsring immer entspricht und daher auch schlechtweg als solcher bezeichnet wird, nur durch den innigen Anschluss des Uterus an die Nackenfurche des Kindes entstanden sei, möchte ich erwidern. Wäre Sänger's Erklärung richtig, so dürfte der Contractionsring bei I-paren mit tief im Becken stehenden Kopf niemals fühlbar sein, weil die Nackenfurche des Kindes in diesen Fällen doch kaum mehr über dem Becken steht; jedenfalls dürfte die Entfernung des Contractions-

---

[1]) l. c. S. 165.

[2]) Zeitschr. 33. 1895.

rings vom Orificium externum, wenn letzteres noch dem tiefsten Punkte des Kopfes entspricht, niemals grösser als 10 cm oder etwas darüber sein; denn es käme dabei doch nur der senkrechte oder der kleinste schräge Durchmesser des Schädels in Betracht. Aber Hofmeier[1]) hat bei directen Messungen mit dem Tasterzirkel an der Lebenden ganz andere Maasse erhalten: s. z. B. bei einer I-para mit engem Becken bei eben eingetretenem Kopfe 20 cm vom Orificium externum bis zum Contractionsring; unter gleichen Umständen ein anderes Mal 22 cm von der Spitze des Kopfes bis zum Contractionsring; bei Rigidität des Orificium externum durchschnittlich 15, als Maximalmaass 17 cm, bei einer Pluripara mit stehender Blase 20 cm vom Contractionsring bis zum Orificium externum.

Erst jüngst beobachteten wir auf unserer Klinik wieder einen hierher gehörigen Fall: Bei einer I-para mit rigidem äusserem Muttermund und Fünfmarkstückgrösse desselben, wurden, während der Kopf tief im Becken stand, vom Orificium externum bis zum Contractionsring 22,5 cm gemessen.

Bezüglich des zweiten Entstehungsmodus, den Sänger für die Furche angiebt, konnte ich nicht recht ersehen, was damit gemeint ist. „Eine Art Abknickung des Corpus gegen das gedehnte und dünne untere Uterinsegment" habe ich noch nicht gesehen und kann sie mir auch nicht denken, so lange das Kind noch enthalten und dadurch das ganze Organ gesteift ist. Wenn endlich Sänger drittens meint, „es könne sich wohl auch um eine furchenartige Einziehung, wie sie durch stärkere Füllung und Vorwölbung gegenüber dem zusammengezogenen, kleiner gewordenen Corpus entstand", handeln, so ist dies ja genau das, was wir Alle meinen, wenn wir von dem äusserlich sichtbaren Contractionsring sprechen.

Nach meinem eigenen, nicht ganz unbedeutenden und dem gesammten mir aus der Literatur zugängigen Material glaube ich in vorstehenden Blättern folgendes, mit der bekannten Darstellung der Schröder'schen Schule übereinstimmendes Endergebniss von Neuem begründet zu haben:

---

[1]) Zeitschr. 6. 1881.

Der Cervix uteri bleibt in der Regel bis zum Ende der Gravidität im Wesentlichen als solcher erhalten, das Os internum geschlossen; während der Geburt zerfällt das Gebärorgan in einen dickwandigen, contrahirten, activen Theil, den Hohlmuskel, und einen gedehnten, im Wesentlichen passiven Theil, den Durchtrittsschlauch; ersterer ist gebildet von dem oberen Theil des Corpus uteri, nicht von dem ganzen Corpus, letzterer von dem untersten Theil des Corpus, dem „unteren Uterinsegment" und dem Cervix.

Das untere Uterinsegment ist nach oben begrenzt durch die feste Anheftung des Peritoneum, am arbeitenden, lebenden Uterus durch eine in gleicher Höhe liegende, ringförmige Verdickung der Muskulatur, den Contractionsring; ausgekleidet ist es von Decidua, nach unten begrenzt durch den Beginn der — von ganz seltenen Ausnahmefällen abgesehen — nicht decidual veränderten, sondern nur hypertrophischen Cervixschleimhaut und der Cervixsubstanz, die ebenfalls eine Hypertrophie erfährt, jedoch lange nicht in dem Maasse wie das Corpus.

Es mag vielleicht aufgefallen sein, dass in den vorstehenden Blättern die Bezeichnung „Müller'scher Ring", die in der Erörterung der Cervixfrage immer wieder gekehrt ist, nicht ausdrücklich erwähnt wurde. Die Anhänger der Entfaltungstheorie verstehen darunter bekanntlich die Grenze zwischen dem angeblich schon entfalteten und dem noch erhaltenen Theil des Cervicalcanals. Aus obigen Ausführungen geht, wie ich meine, ohne Weiteres hervor, dass dieser Begriff fallen zu lassen ist. Denn während der Schwangerschaft wird der Cervix nicht entfaltet, der Müller'sche Ring ist also — übereinstimmend mit Müller's ursprünglicher Behauptung — nichts anderes als das Os internum anatomicum; während der Geburt aber ist es vollständig überflüssig, die Grenze zwischen dem durch Wehen schon entfalteten und dem noch nicht entfalteten Cervixabschnitt mit einem besonderen Namen zu belegen.

Abkürzungen.

F. P.: Feste Anheftung des Peritoneum.
U. U.: Unteres Uterinsegment.
O. E.: Orificium externum.
O. I.: Orificium internum.
C. R.: Contractionsring.
V.: vorne.
H.: hinten.

Im Literaturverzeichniss:
C. f. G. = Centralblatt f. Geburtsh. u. Gyn.
Arch. = Archiv f. Geb. u. Gyn.
Z. = Zeitschrift f. Geb. u. Gyn.

Bemerkungen zu den Tabellen.

1. Wo die Maasse bei den betreffenden Autoren nicht oder nachweislich falsch angegeben sind, habe ich dieselben (soweit sie in der Tabelle angeführt sind) an den Abbildungen mit Zirkel und Maassstab selbst abgenommen.
2. In der Rubrik „Umschlagsfalte" beziehen sich die Zahlen auf die Entfernung unterhalb des O. I., bei „F. P." oberhalb des O. I., wenn nicht ausdrücklich anders angegeben ist.

Erklärung der Abbildungen.

Text, Fig. 1. Uterus gravidus mens. III. Frontalschnitt; Präp. 3. S. 12.
O. J. Orificium internum.
a Oberes Ende des „Canalis decidualis", des noch nicht entfalteten Restes der Uterushöhle.

Tafel I. Uterus gravidus mens. IV. Sagittalschnitt; Präp. 6. S. 17.
O. J. Orificium internum.
F. P. Feste Anheftung des Peritoneum, zwischen beiden vorne ein deutlich verdünntes unteres Uterinsegment. Man beachte auch den tiefen Sitz der Plica vesico-uterina peritonei.

Tafel II. Fig. 1. Uterus gravidus mens. VI. Präp. 10. S. 26. Sagittaler Mikrotomschnitt des Cervix und unteren Uterinsegments vorne. Natürliche Grösse.
a) Chorion, Compacta und Spongiosa der Decidua.
b) Amnion.
c) Feste Anheftung der Eihäute.
d) Orificium internum.
e) Oberste Querfalte des Arbor vitae, Deciduazellen enthaltend; von d—e keine decidualen Veränderungen, ebenso von e—f.
f—g) Falten des Arbor vitae, die an der Spitze decidual verändert sind
h) Beginn des geschichteten Plattenepithels.

Fig. 2. Stelle g in Fig. 1 bei starker Vergrösserung (Leitz, Oc. 1, Obj. 7). Deciduazellen im Cervix.

Fig. 3. Uterus puerperalis 5 St. p. partum. X. Monat. Präp. 18. S. 48. Uebergang der Decidua in Cervixschleimhaut auf der Höhe einer Querfalte des Arbor vitae, hinten. Stelle O. J. der Fig. 4 des Textes S. 49, bei schwacher Vergrösserung (Zeiss a* [10], Oc. 2 L. T.). Nähere Erklärung s. S. 51.

Fig. 4. Stelle a der Fig. 3 bei starker Vergrösserung. Deciduazellen an der Oberfläche der obersten Querfalte des Arbor vitae (Zeiss, Oc. 2, Obj. D. D.).

Die Zeichnungen rühren alle von H. L. Stierhoff her.

Literatur zur Cervixfrage.

Die mit * bezeichneten Arbeiten habe ich selbst benutzt oder nachgesehen.

1. *Acconci, Contributo allo Studio dell' Anatomia e Fis. dell' Utero gestante e partoriente. Giornale della R. Accad. di Medicina. 1890. Nr. 7.
2. Auvard, Travaux obstétrique. Tome I. 1889 (citirt nach Acconci).
3. *Bandl, Ueber die Ruptur der Gebärmutter und ihre Mechanik. Wien 1875.
4. *Derselbe, Vortrag auf der Naturforschervers. zu Graz. 1875. Arch. VIII.
5. *Derselbe, Vortrag auf der Naturforschervers. zu Hamburg. 1876. Arch. X.
6. *Derselbe, Ueber das Verhalten des Uterus und Cervix in der Schwangerschaft und während der Geburt. Stuttgart 1876.
7. *Derselbe, Ueber das Verhalten u. s. w. Münchner Naturforschervers. 1877. Arch. XII.
8. *Derselbe, Ueber das Verhalten u. s. w. C. f. G. 1877. Nr. 10.
9. *Derselbe, Kritik zu A. Martin's Arbeit (Nr. 131 dieses Verzeichnisses). C. f. G. 1877. Nr. 12.
10. *Derselbe, Discussion auf der Baden-Badener Naturforschervers. 1879. Arch. XV.
11. Derselbe, Bemerkungen zu Chiari's und Säxinger's Durchschnitt. Sitzungsber. der geburtsh.-gyn. Ges. zu Wien. 1879.
12. *Derselbe, Ueber das Verhalten des Collum uteri im nicht schwangeren Zustand. Arch. XV. 1880.
13. *Barbour, Sectional Anatomy of Labour. Edinburgh Medic. Journal. 1887. Bd. 32 u. 33.
14. Derselbe, Note on Säxinger's and Winter's Sections. Edinburgh Med. J. Bd. 34. 1888/89.
15. Derselbe, The Anatomy of labour including that of full time pregnancy ..... exhibited in frozen sections. XII plates with description. Edinburg and London, W. u. K. Johnson 1889 (mir leider nicht zugänglich gewesen).
16. *Derselbe, Demonstration von Gefrierschnitten. X. internat. med. Congress. Berlin 1890. C. f. G. 1890. Beil. S. 160.
17. *Barbour and Webster, Anatomy of advanced pregnancy and of labour as studied by means of frozen sections and casts. Vol. II. Laboratory Reports iss. b. t. R. Coll. of. Phys. Edinburgh 1890.
18. Barbour, Some recent results from the study of labour u. s. w. Brit. med. Journal. 1890. Nov.

19. Barnes, On the Cervix uteri in pregnancy. Edinburg Med. J. 1859.
20. Derselbe, Exposé de la théorie du placenta praevia. Internationaler Gynäkologencongress. Brüssel 1892.
21. Baudelocque, L'art des accouchements. Paris 1780. Deutsch von P. F. Meckel. Leipzig 1791.
22. *Bayer, H., Zur physiologischen und pathologischen Morphologie der Gebärmutter in Freund's gynäkol. Klinik. Stuttgart 1885.
23. *Derselbe, Ueber das untere Uterinsegment. C. f. G. 1886. Nr. 18.
24. *Derselbe, Ueber Placenta praevia. I. Gynäkolog.-Congress. München 1886.
25. *Derselbe, Die Hypertrophie der Muskelfasern im graviden Uterus. Ein Beitrag zur Lehre vom U. U. und von der Placenta praevia. III. Gynäkolog.-Congr. Freiburg 1889.
26. *Derselbe, Bemerkungen über die Diagnose des Placentarsitzes und über Cervixverhältnisse. C. f. G. 1895. Nr. 7.
27. *Benckiser und Hofmeier, Beiträge zur Anatomie des schwangeren und kreissenden Uterus. Stuttgart 1887.
28. *Benckiser, Discussion zu Nr. 25 (Bayer).
29. Birnbaum, F. G. H., Ueber die Veränderungen des Scheidentheiles und des unteren Abschnitts der Gebärmutter u. s. w. Habilitationsschrift 1841. Bonn.
30. *Birnbaum, Die Veränderungen des Scheidentheiles in den letzten Monaten der Schwangerschaft. Archiv III. 1872.
31. Blanc, De l'exploration clinique du ségment inférieur de l'utérus pendant le grossesse. Nouvelles Arch. d'obst. et de gynéc. Dec. 1887, Jan. 1888.
32. Derselbe, Du col utérin à la fin de la grossesse. Archiv. de Tocologie. Nov. 1888.
33. *Blind, Beitrag zur Aetiologie der Uterusruptur während der Schwangerschaft und unter der Geburt. I.-D. Strassburg 1892.
34. Boivin, Mad., Mémorial de l'art des accouchements. Paris 1812, deutsch von Robert. Marburg 1829.
35. *Braune, W., Der männliche und weibliche Körper im Sagittalschnitt. Leipzig 1872.
36. *Derselbe, Die Lage des Uterus und Fötus am Ende der Schwangerschaft nach Durchschnitten an gefrorenen Cadavern. Leipzig 1872.
37. *Braune und Zweifel, Gefrierdurchschnitte durch den Körper einer Hochschwangeren. Leipzig 1890.
38. Breisky, Innsbrucker Naturforscherversammlung. 1869.
39. *Brosin, Ueber das U. U. bei Abort. C. f. G. Bd. 16. S. 149. 1892.
40. *Busch-Moser's Geburtskunde in alphabetischer Ordnung. Capitel Muttermund, Gebärmutter und Schwangerschaft. Berlin 1842. (Alte Literatur!)
41. Calza, Ragionamento sopra il mecanismo della gravidanza. Saggi sciente. lett. della Acc. di Padova. 1887. T. I. (citirt nach Pestalozza).
42. Cazeaux, Traité d'accouchement. 1867. p. 102.
43. *Chiara, La evoluzione spontanea. Milano 1878.
44. *Chiari, Ueber die topographischen Verhältnisse des Genitales einer inter partum verstorbenen Primipara. Wien 1885.
45. *Chrobak, Discussion auf dem VI. Gynäkolog.-Congress zu Wien. 1895.
46. *Chrobak und v. Rosthorn, Die Erkrankungen der weibl. Geschlechtsorgane. Wien 1896. S. 140 u. 141.
47. Colson, Thèse de Paris. 1879.

48. *Cornil, Recherches sur la structure de la muqueuse du col utérin à l'état normal. Journ. de l'Anat. 1. Bd. 1864.

49. *Coste, Histoire générale et partic. du développement des corps organisés. Paris 1847.

50. Croom Halliday, The Bladder during Parturition. Edinburg 1884. *Referat C. f. G. 1884. Nr. 27.

51. *Davidsohn, Ueber die Arteria uterina und das U. U. Ein Beitrag zur Theorie der Plac. praevia. Morpholog. Arbeiten, herausgegeben von G. Schwalbe. II. Bd. 1893.

52. *Demelin, Documents pour servir à l'histoire anatomique et clinique du segment inférieur de l'utérus. Thèse de Paris. 1888.

53. *v. Dittel, Unteres Uterinsegment und Cervix. VI. Gynäkol.-Congress. Wien 1895.

54. *Döderlein, Die Ergebnisse der Gefrierdurchschnitte durch Schwangere. Anatomische Hefte. II. Abth. Wiesbaden 1896.

55. Duncan-Mathews, On the Cervix uteri in Pregnancy. Edinburg Med. Journal. März 1859.

56. Ebell, Discussion auf der Grazer Naturforschervers. 1875.

57. *Fehling, Discussion auf der Naturforschervers. zu München. 1877. Archiv XII. und zu Kassel 1878.

58. *Derselbe, Die Blase in der Schwangerschaft und Geburt. Ein Beitrag zur Cervixfrage. C. f. G. 1893. S. 536.

59. *Derselbe, Discussion auf dem VI. Gyn.-Congress. Wien 1895.

60. *Fritsch, H., Tod durch innere Verblutung aus einer arrodirten Uterinvene. Arch. XII. 1877.

61. *Derselbe, Referat über Müller's Arbeit. C. f. G. 1878.

62. *Derselbe, Discussion auf dem VI. Gyn.-Congress. Wien 1895.

63. *Frommel, Zur Aetiologie und Therapie der Uterusruptur. Zeitschr. V. 1880.

64. *Fürst, Ein einfach plattes, nicht rhachitisches Becken mit doppeltem Promont. Profildurchschnitt nach einer gefrorenen weiblichen Leiche. Arch. VII. 1875.

65. Le Gendre, Anatomie homolographique. Paris 1868. (Gefrierdurchschnitte einer Puerpera.)

66. Girin, Mécanisme de dilatation de l'orifice utérin. Gaz. des Hôpitaux. 1889. S. 387.

67. *Görtz, Das Verhalten des Cervix uteri während der letzten Monate der Schwangerschaft. I.-D. Würzburg 1890.

68. *Gottschalk, Ein Uterus gravidus aus der 5. Woche der Lebenden entnommen. Arch. 29.

69. *Derselbe, Zur Cervixfrage. C. f. G. 1893. Nr. 46.

70. *Derselbe, Demonstration eines Arborteies. Zeitschr. f. G. 32. S. 505; 33. S. 137. 1895.

71. de Graaf, Elementa art. obstetric. 1677. S. 25.

72. Halbertsma, Berliner Beiträge zur Geb. u. Gyn. 1870.

73. *Hart Berry, A contribution to the anatomy of the post partum uterus. Edinburgh Med. Journal. Bd. 23. 1887.

74. Hecker, Monatsschrift für Geburtskunde. XII. (Klinisches.)

75. *Hegar, Discussion auf der Naturforschervers. München 1877.

76. *Henle, Handbuch der Anatomie. Bd. II. 1874.

77. *Derselbe, Grundriss der Anatomie des Menschen. II. Aufl. 1888.

78. *v. Herff, Zur Frage der hohen Collumexcision bei Carcinom und des ferneren Verhaltens des Uterus bei eingetretener Schwangerschaft. C. f. G. 1891. S. 1009.

79. *Derselbe, Discussion auf dem VI. Gyn.-Congress. Wien 1895.

80. v. Hoffmann, Morpholog. Untersuchungen über die Muskulatur des Gebärmutterkörpers. Zeitschr. f. Geb. u. Frauenkrankheiten v. Martin-Fassbender. 1875.

81. *Hofmeier, M., Ein Fall von hochgradiger einseitiger Cervixdehnung während der Geburt. Zeitschr. III. 1878.

82. *Derselbe, Ueber Contractionsverhältnisse des kreissenden Uterus und ihre eventuelle Behandlung. Zeitschr. VI. 1881.

83. *Derselbe, Zur Aetiologie der Uterusruptur. C. f. G. 5. S. 619. 1881.

84. *Derselbe, Discussion auf der Naturforschervers. zu Freiburg. 1883. (Ref. Archiv. Bd. 22.)

85. *Derselbe, Das untere Uterinsegment in anatomischer u. physiologischer Beziehung in Schröder: Der schwangere und kreissende Uterus. Bonn 1886.

86. *Derselbe, Entgegnung an H. Bayer. C. f. G. 1886. S. 323.

87. *Derselbe, Discussion auf dem I. Gyn.-Congress. München 1886.

88. *Derselbe, Die menschliche Placenta. Wiesbaden 1890.

89. *Derselbe, Zur Entstehung der Placenta praevia. Zeitschr. 29. 1894.

90. *Derselbe, Zur Anatomie der Placenta praevia. VI. Gynäk.-Congress. Wien 1895; ebenda Discussion zur Uterusruptur. (Vergl. auch Nr. 27 dieses Verzeichnisses.)

91. Holst, Beiträge zur Geburtshülfe und Gynäkologie. 1. Heft. 1865. S. 130—169.

92. *Hüter, Der Muttermund der Erstgeschwängerten am Ende d. Schwangerschaft. Monatsschrift f. Geburtskunde. XIV. 1849.

93. *Hunter, Anatomia uteri humani gravidi. Birmingham 1774.

94. *Keilmann, A., Zur Klärung der Cervixfrage. Zeitschr. 22. 1891.

95. *Derselbe, Ueber die Ursache des rechtzeitigen Geburtseintritts. Sitzungsberichte der Naturforscherges. zu Dorpat. X. Bd. 1893.

96. *Derselbe, Zur Cervixfrage. C. f. G. 1893. Nr. 40.

97. *Derselbe, Der Placentarboden bei den deciduaten Thieren. Küstner's Berichte und Arbeiten aus der Dorpater Klinik. Wiesbaden 1894.

98. *Derselbe, Bemerkungen über Gottschalk's Aeusserung zur Cervixfrage. C. f. G. 1894. Nr. 11.

99. *Derselbe, Die Entwickelungsbedingungen der Placenta praevia. Zeitschrift 33. 1895.

100. *Keller, Zwei Gefrierschnitte Schwangerer bezw. Gebärender. Zeitschrift 16. S. 200. 1880.

101. *Keuller, Ueber das Verhalten der Uterusmuskulatur gegen Ende der Schwangerschaft. I.-D. Berlin 1880.

102. Kilian, Die Geburtslehre von Seiten der Wissenschaft und Kunst dargestellt. Frankfurt 1859. Th. I. S. 163 ff.

103. *Knüpffer, Ueber die Ursache des Geburtseintritts auf Grundlage vergleichend anatomischer Untersuchungen. Dorpater Berichte u. Arbeiten, herausgeg. v. Küstner. Wiesbaden 1894.

104. *Koblanck, Beitrag zur Lehre von der Uterusruptur. Stuttgart 1896.

105. *Köberlin, Anatomischer Beitrag zum Verhalten des Cervix uteri während der Schwangerschaft. I.-D. Erlangen 1880.

106. *Kölliker, A., Ueber die Lage der weiblichen inneren Geschlechtsorgane. Festschrift f. Henle. Bonn 1882.

107. *Kohlrausch, Zur Anatomie und Physiolgie der Beckenorgane. Leipzig 1854.

108. *Kormann, Lehrbuch der Geburtshülfe für Aerzte und Studirende. Tübingen 1884.

109. *Krukenberg, Demonstration eines Medianschnittes durch eine Kreissende mit Placenta praevia. Zeitschr. 27. S. 181—188. 1893.

110. *Küstner, Beitrag zur Anatomie des Cervix uteri während der Schwangerschaft und des Wochenbetts. Arch. XII. 1877. (Vorläufige Mittheilung darüber C. f. G. I. Nr. 11. 1877.)

111. *Derselbe, Das U. U. und die Decidua cervicalis. Jena 1882.

112. *Derselbe, Discussion auf der Naturforschervers. zu Freiburg. 1883.

113. *Derselbe, Frischer puerperaler Uterus. Stereoskopischer Atlas, herausgegeben von Neisser. 1896.

114. Labs, Die Geburt mit unterbrochenem allgem. Inhaltsdruck u. s. w. Schriften d. Gesell. zur Beförd. d. ges. Naturwissenschaft zu Marburg. 10. Bd. 10. Abth. S. 510. 1874.

115. *Derselbe, Theorie der Geburt. Bonn 1877.

116. *Derselbe, Was heisst U. U. Arch. 23. 1884.

117. *Derselbe, Erörterung und Richtigstellung einiger geb.-phys. Fragen, angeknüpft an neueste Werke von Bayer, Hofmeier, Schröder, Olshausen. Arch. 29. 1887.

118. *Langhans und Müller, Weiterer anatomischer Beitrag zur Frage vom Verhalten des Cervix während der Schwangerschaft. Arch. XIV. 1879.

119. Leishman, Glasgow med. Journal. März 1880.

120. *Leopold, Studien über die Uterusschleimhaut während der Menstruation, Schwangerschaft u. Wochenbett. Arch. Bd. XI u. XII. 1887.

121. *Derselbe, Discussion auf den Naturforschervers. zu München 1877, Kassel 1878, Baden-Baden 1879, Gyn.-Congress zu Freiburg 1889.

122. *Derselbe, Sagittaler Gefrierschnitt durch den hochschwangeren Uterus einer an Eklampsie plötzlich Verstorbenen. IV. Gyn.-Congress. Bonn 1891.

123. Levret, Explications des plus. fig. sur le mécanisme de la grossesse etc. Paris 1752.

124. *Litzmann, Beiträge zur Physiologie der Schwangerschaft u. s. w. I. Das Verhalten des Cervix uteri in der Schwangerschaft. Arch. 10. 1876.

125. *Lott, Zur Anatomie und Physiologie des Cervix uteri. Erlangen 1872.

126. Lusk, A note on the Ring of Bandl. Transact. of the Amer. Gyn. Soc. 1884.

127. Macdonald, On the condition of the Cervix uteri in the later months of Utero-Gestation. Transact. of the Edinburgh obstetr. Soc. 1876/77.

128. *Marchand, Ueber das Verhalten des unteren Abschnittes des Uterus am Ende der Gravidität. Breslauer ärztl. Zeitschrift. Nov. 1880.

129. *Derselbe, Noch einmal das Verhalten des Cervix in der Schwangerschaft. Arch. 15. 1880.

130. v. Mars, Medianschnitt durch die Leiche einer an Uterusruptur gestorbenen Kreissenden. Krakau 1890.

131. *Martin, A., Das Verhalten des Cervix uteri während der letzten Schwangerschaftsmonate. Zeitschr. I. 1877.

132. Martin, E., Zeitschrift für Geburtshülfe und Frauenkrankheiten von Martin-Fassbender. I. 1875.

133. Mauriceau, Traité des maladies des femmes grosses u. s. w. Paris 1668.
134. *Minot, Lehrbuch der Entwickelungsgeschichte. Deutsch von Kästner. Leipzig 1894.
135. Montgomery, An exposition of the signs and symptoms of pregnancy. London 1856. (II. Aufl. ref. *Monatsschrift f. Geb. VIII. 1856.)
136. de la Motte, Traité complet des accouchements u. s. w. Paris 1721.
137. *Müller, Peter, Untersuchungen über die Verkürzung der Vaginalportion in den letzten Monaten der Gravidität. Habilitationsschrift. Würzburg 1868.
138. *Derselbe, Anatomischer Beweis der Persistenz des Cervicalcanals während der Schwangerschaft. Verhandl. der physik.-medic. Gesellsch. von Würzburg. Neue Folge. Bd. V. 1874.
139. *Derselbe, Anatomischer Beitrag zur Frage vom Verhalten des Cervix während der Schwangerschaft. Arch. XIII. 1878.
140. *Derselbe, Discussion auf der Naturforschervers. zu Kassel. 1878. (s. auch Nr. 118 dieses Verzeichnisses.)
141. Nägele, Lehrbuch der Geburtshülfe für Hebammen. 1836.
142. *Nagel, W., Die weiblichen Geschlechtsorgane. Jena 1896 (Bardeleben's Handbuch).
143. *Nordmann, Ein Beitrag zur Lehre von der Bildung der Decidua. Verh. der phys.-med. Ges. zu Würzburg. 1894 (Bd. 18).
144. *Overlach, Die pseudomenstruirende Mucosa uteri nach acuter Phosphorvergiftung. Arch. f. mikroskop. Anatomie. 25. 1885.
145. *Paschen, Beschreibung eines graviden Uterus aus dem V. Monat der Schwangerschaft. I.-D. Marburg 1887.
146. *Pestalozza, Studii anatomici e clinici sull' Utero in Gravidanza e in Travaglio. Festschrift für Tibone. Mailand 1890.
147. *La Pierre, Ueber das Verhalten des Uterus und Cervix bei Contractionen und die Bildung des U. U. I.-D. Berlin 1879.
148. *Pinard et Varnier, Études d'Anatomie obstétricale normale et path. Paris 1892.
149. Pirogoff, Anatomia et Topographia chirurgica. Bd. III. 1895. (Gefrierdurchschnitte, bei Braune wiedergegeben.)
150. Regnoli, Unteres Uterinsegment. Rass. di. Ost. e. Gin. 1893; ref. *C. f. G. 1894. Nr. 49.
151. *Reichert, Beschreibung einer frühzeitigen Frucht im bläschenförmigen Bildungszustand u. s. w. Abh. d. k. Acad. d. Wiss. Berlin 1873.
152. Richelot, E. P. C., Zur Diagnose der Schwangerschaft. I.-D. Königsberg 1868. (Klinisches.)
153. Ritgen, Ueber die ständige und wechselnde Gebärmutterenge. Neue Zeitschr. f. Geb. Bd. 24. S. 206. 1847.
154. Röderer, Elementa artis obstetric. Göttingen 1753. § 60.
155. *Rösger, Zur fötalen Entwickelung des menschl. Uterus, insbesondere seiner Muskulatur. Festschrift f. d. Berliner Geb. Ges. Wien 1894.
156. Rokitansky, Lehrbuch der path. Anatomie. IV. Aufl. Bd. IV. S. 460. Wien 1861.
157. *Rüdinger, Topographisch-chirurgische Anatomie des Menschen. Stuttgart 1873 u. 1878. (Gefrierdurchschnitte.)
158. *Ruge, C., Ueber Contractionen des Uterus in anatomischer und klinischer Beziehung. Zeitschr. V. 1880 und Discussion auf der Naturforschervers. zu Baden-Baden. 1880.

159. *Derselbe, Kritik zu den Arbeiten von Davidsohn (Frommel's Jahresbericht über 1893. S. 426) und Keilmann (Frommel's Jahresbericht über 1891).

160. *Runge, Mittheilungen aus der Göttinger Frauenklinik. Arch. 41. S. 110. 1891.

161. *Sänger, Zum anatomischen Beweis für die Erhaltung des Cervix in der Schwangerschaft. Arch. 14. 1879.

162. *Derselbe, Der Grenzstreit zwischen Cervix und Corpus uteri u. s. w. Deutsche med. Wochenschr. 1881. Nr. 31.

163. *Derselbe, Ein letztes Wort in der Cervixfrage. Deutsche med. Wochenschr. 1882. Nr. 24.

164. *Derselbe, Referat über Uterusruptur. VI. Gyn.-Congress. Wien 1895. Discussion hierzu.

165. *v. Säxinger, Gefrierdurchschnitt einer Kreissenden. Tübingen 1888.

166. *Sappey, Traité d'Anatomie descriptive. II. Aufl. IV. Bd. S. 728 u. 734. Paris 1874.

167. *Savage, The Surgery, surgical Path. and surg. Anat. of the female pelvic organs in a Series of coloured plates taken from nature. London 1870.

168. v. Scanzoni, Lehrbuch der Geburtshülfe. I. S. 172. 1867.

169. *Schatz, Ueber das Os uteri internum. Arch. Bd. 22. 1884 und Freiburger Naturforschervers. 1883.

170. *Derselbe, Ueber typische Schwangerschaftswehen. I. Gyn.-Congress. München 1886.

171. *Derselbe, Discussion auf dem VI. Gyn.-Congress. Wien 1895.

172. *Schreiber, Beschreibung von Gefrierdurchschnitten durch den Rumpf einer Wöchnerin. I.-D. Basel 1895.

173. Schröder, C., Schwangerschaft, Geburt und Wochenbett. Bonn 1867.

174. *Derselbe, Lehrbuch der Geburtshülfe. Bonn 1871 und spätere Aufl.

175. *Derselbe, Der schwangere und kreissende Uterus, herausgeg. unter Mitwirkung von Hofmeier, Ruge, Stratz. Bonn 1886.

176. *Schultze, O., Grundriss der Entwickelungsgeschichte des Menschen und der Säugethiere. Leipzig 1896.

177. *De Seigneux, Beiträge zur Frage des U. U. Arch. 42. 1892.

178. *Sobotta, Beiträge zur vergleichenden Anatomie und Entwickelungsgeschichte der Uterusmuskulatur. Arch. f. mikrosk. Anat. 38. 1891.

179. Soffiantini, Sectio media verticalis ant. post. cadaveris congelat. VI. m. graviditatis. Ann. di ostetr. Mailand 1891.

180. *Spiegelberg, De cervicis uteri in gravid. mutationibus u. s. w. Regimonti 1865.

181. *Derselbe, Lehrbuch der Geburtshülfe. II. Aufl.

182. Stapfer, Variations quotidiennes du degré d'engagement de l'utérus grav. pendant les derniers mois. Archives de Tocologie. 1887. (Klinisches über das U. U.)

183. Staurenghi, Topogr. degli organi toraco-abdominalis nella prima metà del VI. mese di gravidanza. Bollet. Soc. Med.-Chir. di Pavia. 1889. Nr. 1.

184. Stein, G. W. (der Aeltere), Theoretische Anleitung zur Geburtshülfe. I. Theil. 6. Aufl. Marburg 1800. § 262—267.

185. Stoltz, Sur les différents états du col de l'utérus etc. Considérations sur quelques points relatifs à l'art d'accouchement. Strassburg 1826. I. § 8.

186. *Strassmann, Demonstration. Zeitschr. 26. S. 213. 1893.
187. *Stratz, Ueber Placenta praevia. Zeitschr. 26. 1893.
188. Taylor, J. E., Non shortening of the Cervix uteri during utero-gestation. New York med. Rep. Oct. 1877; ref. *Virchow-Hirsch, Jahresbericht XII. 1878.
189. Testul et Blanc, Anatomie de l'utérus pendant la grossese e l'accouchement; section médian d'un sujet congelé au VI. mois Paris 1893.
190. *Theopold, Geburtshülfliche Miscellen. Deutsche med. Wochenschr. 1880. Nr. 7, 25. 1883. Nr. 37. 1882. Nr. 13.
191. *Thiede, Ueber das Verhältniss des Cervix uteri zum U. U. Zeitschr. IV. 1879.
192. Tiedemann, Tabulae arteriarum corp. humani. Supplementa. Heidelberg 1846.
193. Varnier, Le col et le segment inférieur de l'utérus à la fin de la grossesse u. s. w. Annales de Gyn. Juli, Nov.-Dec. 1887.
194. Verheyen, Corp. humani anatomia. 1710. p. 126.
195. *Veit in Müller's Handbuch der Geburtshülfe. 1888.
196. *Derselbe, Discussion auf dem VI. Gyn.-Congress. Wien 1895.
197. *Waldeyer, Medianschnitt einer Hochschwangeren bei Steisslage des Fötus. Bonn 1886.
198. *Derselbe, Beiträge zur Kenntniss der weiblichen Beckenorgane nebst Beschreibung eines frontalen Gefrierschnitts. Bonn 1892.
199. Webster, The female pelvic in the beginnig of the V. month of Pregnancy. Transact. of the Edinburgh obstetr. Soc. Vol. XVII. 244.
200. Derselbe, The Disposition of the pubic segment in pregnancy and in labour. Edinb. med. Journ. 1890.
201. Derselbe, Researches in female pelvic anatomy. Edinburgh und London 1892. (Puerperaler Uterus.)
202. *Weidenbaum, Ueber Nervencentra an den Gebärorganen der Vögel, Reptilien und Amphibien. I.-D. Dorpat 1894.
203. Weitbrecht, De uteri muliebris observat. anatom. 1750.
204. Wigand, Die Geburt des Menschen. Berlin 1820. Bd. II. S. 194.
205. *Winter, Demonstration eines Gefrierschnittes. Zeitschr. XIV. 1888.
206. *Derselbe, Zwei Medianschnitte durch Gebärende. Berlin 1889.
207. *Derselbe, Lehrbuch der gynäk. Diagnostik. 1896.
208. *Ziegenspeck, Discussion auf dem III. Gyn.-Congress zu Freiburg. 1889.
209. *Zweifel, Zwei neue Gefrierschnitte Gebärender. Leipzig 1893.
210. *Derselbe, Zur Verständigung über das U. U. VI. Gyn.-Congress. Wien 1895 und Discussion; s. auch Lehrbuch der Geburtshülfe. 1895. S. 152 ff. (s. auch Nr. 37 dieses Verzeichnisses.)

Tabelle I. Gravide Uteri

Nr.	Autor	Veröffentlichung	?-p.	Mens. grav.	Länge				O. int.	Umschlagsfalte	F. P.	Wanddicke		Wa dun unt schi
					Uterus	Cervix	Portio V.	Portio H.			V. H.	unterh. F. P.	oberh. F. P.	
1	Reichert	Acad.-Ber. Berl. 1873	I	12 T.	8	3,6	0,6	—	—	1,1 cm unter O. int.	—	—	—	—
2	Reichert	Acad.-Ber. Berl. 1873	I	4-5 T.	7	2,7	—	—	—	—	—	—	—	—
3	Leopold	Archiv f. G. XI	?	I	—	—	—	—	—	—	—	—	—	—
4	Coste	Hist. gén. u. s. w.	I	I	—	2,6 bis 3,5	—	—	—	—	—	—	—	—
5	Hofmeier	„D. menschl. Placenta" Tafel III	?	II	—	—	—	—	—	—	—	—	—	—
6	Bandl	Arch. XV	Pl.-p.	I	9,5	2	—	—	—	—	2,3	—	—	—
7	Bandl	Arch. XV	Pl.-p.	II	9,5	2	—	—	—	—	2,8	0,4 bis 0,6	1,3	—
8	Bayer	Freund's Klinik	I	II	10	5	—	—	—	nicht unterschied.	nicht unterschied.	—	—	vor hand
9	Benckiser	B. u. Hofmeier, Beiträge u. s. w. 1887	III	II	—	4,6	1	1,5	—	—	2	—	—	—
10	Braune	D. männl. u. weibl. Körper im Sagittalschnitt	I	II	11,7	3,5	1	2,2	—	—	—	—	—	—
11	Gottschalk	Arch. 29	Pl.-p.	II	—	—	—	—	—	—	—	—	—	—
12	Coste	Hist. gén. u. s. w.	Pl.-p.	II	—	2,4 bis 3,3	—	—	—	—	—	—	—	—
13	Bayer	Freund's Klinik	I	III	13	5	1,1	2,4	geschl.	nicht unterschied.	nicht unterschied.	—	—	vor hande
14	Pinard-Varnier	Anat. obstétric.	I	III	10	2-3	—	—	geschl.	2 cm oberh. O. int.	nicht bestimmt	—	—	vor hande
15	Hunter	Anat. uteri gravidi	?	III	13,5	2,8	—	—	—	—	—	—	—	—
16	Coste	Hist. gén.	I	III	—	2,4 bis 3,0	1	—	—	—	—	—	—	vor hande
17	Leopold	Arch. XI	?	III	—	4	—	—	—	—	—	—	—	—
18	Waldeyer	Beiträge z. Anatomie d. weibl. u. s. w.	?	III bis IV	—	4,4	1,2	1,8	geschl.	7 cm oberh. O. int.	—	—	—	—

us der Literatur.

leimhaut akro- topisch	Schleimhaut mikroskopisch		Eihäute	Todes- ursache	Klinisches	Besonderes
	U. U.	Cervix				
—	Decidua	nicht decidual	—	Suicidium	—	—
harfe renzen	—	—	—	Suicidium	—	—
—	Decidua	nicht decidual	—	—	—	—
harfe renzen	—	—	—	Suicidium	—	—
analis idualis	—	—	—	—	Totalexstirp.	—
lis decid.	—	—	—	-	—	Der Canalis decid. v. Bandl als umgewandelte Collumschleimhaut gedeutet, vgl. Text S. 136
—	—	—	—	—	—	—
—	Corpus mucosa, noch nicht decidual	keine Decidua	—	—	—	Pathol., spitzwinkl. Anteflexio
—	—	—	—	—	Totalexstirp.	—
harfe renzen	—	—	—	Erhängung	—	—
—	Decidua	keine Decidua	—	—	Totalexstirp.	—
harfe renzen, Decidua m Cervix	—	—	—	Suicidium	—	—
—	Corp. mucosa, noch nicht decidual	keine Decidua	—	—	—	Pathol., spitzwinkl. Anteflexio
idua vom int. an	—	—	—	Hernia incarc.	—	Starke Anteflexio
—	—	—	—	—	—	—
dua vom int. an	—	—	—	Combustio	—	—
—	Decidua	keine Decidua	—	—	—	—
—	—	—	—	—	—	Die Umschlagsfalte oberhalb der Mitte des Corpus uteri

Nr.	Autor	Veröffentlichung	?-p.	Mens. grav.	Länge				O. int.	Umschlagsfalte	F. P.		Wanddicke		Wandung unterschie
					Uterus	Cervix	Portio						unterh.	oberh.	
							V.	H.			V.	H.	F. P.		
19	Bayer	Freund's Klinik	Pl.-p.	IV	15	4,5	0,4	0,8	geschl.	nicht genau angegeben	nicht genau angegeben		—	—	—
20	Bandl	Ueber das Verhalten u. s. w. Stuttgart 1876	II	IV	16	4,5	—	—	—	0,5	1,6		—	—	—
21	Müller	Arch. XIII	—	IV	—	—	—	—	—	—	—		—	—	—
22	Hunter	Anat. uteri gravidi	—	IV	—	2,2	—	—	—	—	—		—	—	—
23	Coste	l. c.	I	IV	—	3	—	—	—	—	—		—	—	—
24	Köberlin	I.-D. Erlangen	?	IV	14,5	3,1	—	—	—	—	1		0,5	0,6	—
25	Benckiser	l. c.	IV	IV	—	5	0,5	1,0	—	2,5 cm oberh.	3,5	1,6	1,0	1,0	—
26	Benckiser	l. c.	IX	IV	—	5	1,6	1,9	—	—	3,5	3	—	—	—
27	Leopold	Arch. IX	?	IV	—	4,5	—	—	—	—	—	—	—	—	—
28	Leopold	Arch. IX	—	IV	—	4,5	—	—	—	—	—	—	—	—	—
29 bis 31	Leopold	Arch. IX	—	V	—	4	—	—	geschl.	—	—	—	—	—	—
32	De Seigneux	Arch. 42	II	V	—	3,1	1,7	1,1	trichterförmig	—	V. 5 cm, H. i. d. Horiz. d. O. int.		—	—	sehr deutlich auch mikroskop.
33	Waldeyer	Beiträge u. s. w.	I	V	—	—	—	—	geschl.	—	—		—	—	—
34	Paschen	I.-D. Marburg	VIII	V	—	4	—	—	geschl.	oberh. O. int.	3,2		—	—	sehr deutlich auch mikroskop.
35	Hunter	l. c.	—	V	—	2,5	1	—	—	—	—		—	—	—
36	Acconci	Contributo allo Studio u. s. w.	—	V	—	2	—	—	—	—	5		0,2	0,3	—
37	Acconci	Contributo allo Studio u. s. w.	I	V	—	2,8 bis 3,2	—	—	—	—	4,5		—	—	—
38	Bayer	Freund's Klinik	Pl.-p.	V	16	5	—	—	—	nicht angegeben	1,5		—	—	—
39	Hunter	l. c.	—	V	—	4	—	—	—	—	—		—	—	—
40	Küstner	Arch. XII	?-p.	VI	—	3	—	—	—	nicht angegeben	nicht angegeben		—	—	—

chleimhaut makro-skopisch	Schleimhaut mikroskopisch		Eihäute	Todes-ursache	Klinisches	Besonderes
	U. U.	Cervix				
—	Decidua	keine Decidua	—	—	—	—
—	—	—	—	—	—	—
ıalis decid.	Decidua	keine Decidua	—	—	—	—
—	—	—	—	—	—	—
ne Decidua m Cervix	—	—	—	—	—	—
—	Decidua	keine Decidua	fest anhaftend bis zum Orific. int.	—	—	—
—	Decidua	keine Decidua	—	Meningitis	—	—
ıalis decid.	Decidua	keine Decidua	—	Eklampsie	—	—
scharfe Grenzen	Decidua	keine Decidua	—	Phosphor-vergiftung	—	—
scharfe Grenzen	Decidua	keine Decidua	—	Herniotomia	—	—
scharfe Grenzen	Decidua	keine Decidua	—	Variola, 2mal Vergiftung	—	—
scharfe Grenzen	Decidua	keine Decidua	—	Hyperemesis	Wehen!	—
—	—	—	—	—	—	Frontal eröffnet
scharfe Grenzen	—	—	fest anhaftend bis zum Orific. int.	post operat. (Pankreas-cyste)	—	—
—	—	—	—	—	—	—
—	—	—	—	—	—	—
—	—	—	—	—	—	—
—	Corp. mucosa im Beginn decidualer Umwandlung	keine Decidua	—	—	—	—
bor vitae icht bis m O. int. eichend	—	—	—	—	—	—
—	Decidua	keine Decidua	fest anhaftend bis 2 cm oberhalb Orific. int.	Anaemia acuta	—	—

Nr.	Autor	Veröffentlichung	?-p.	Mens. grav.	Länge				O. int.	Umschlagsfälte	F. P.	Wanddicke		Wandungsunterschied
					Uterus	Cervix	Portio					unterh.	oberh.	
							V.	H.			V. | H.	F. P.		
41	Bandl	C. f. G. I	I	VI	—	5,2	—	—	trichterförmig erweitert	nicht angegeben	nicht angegeben	—	—	—
42	Fehling	Arch. X	—	VI	—	1-2	—	—	geschl.	—	—	—	—	—
43	Langhans u. Müller	Arch. XIV	Pl.-p.	VI	—	4	—	—	—	—	—	—	—	—
44	Pestalozza	Festschrift f. Tibone	V	VI	—	3,4	—	—	geschl.	—	nicht angegeben	—	—	scharf Unterschied auch mikroskop.
45	Demelin	Thèse de Paris	VI	$6^1/_2$	—	3,8	1,2	—	geschl.	1,4	5,5	—	—	—
46	Acconci	l. c.	—	VI	—	3,2	—	—	—	—	5,5	1,2	1,7	—
47	Hofmeier	Schröder, D. schwang. u. kreiss. Uterus	II	VI	—	3,5 bis 4,0	0,6	2,2	leicht trichterförmig	2,4 cm oberh. O. int.	4,4	—	—	deutlich auch mikroskop.
48	Benckiser	l. c.	IV	VI	—	2,6	0,5	—	etwas auseinander gezogen	—	6,5	—	—	—
49 bis 51	Leopold	Arch. XII	—	VI bis VII	—	5	—	—	geschl.	—	—	—	—	—
52	Keilmann	C. f. G. XVII	VI	VI	—	2,3	—	—	—	—	—	—	—	—
53	Staurenghi	Soc. med. chir. de Pavia 1889	—	VI	—	2,2	—	—	0,6 cm Durchmesser gegen 0,3 cm am O. ext.	—	—	—	—	—
54	Bayer	Freund's Klinik	I	VII	20,3	4,3	1,1	2,7	geschl. (angebl.)	in der Horiz. 3,5 cm vom O. int.	6,4	0,3	0,7	deutlich
55	Marchand	Arch. XV	I	VII	—	3	0,8	1,5	trichterförmig ausgezogen, bes. H.	nicht erwähnt	nicht erwähnt	—	—	—
56	Martin	Zeitschrift I	Pl.-p.	VII	—	3,5 bis 4,4	—	—	enger Querspalt	nicht erwähnt	nicht erwähnt	—	—	sehr deutlich

Schleimhaut makroskopisch	Schleimhaut mikroskopisch		Eihäute	Todesursache	Klinisches	Besonderes
	U. U.	Cervix				
—	angeblich Cervixschleimhaut	—	—	Verblutung 4 Stunden n. Verletzung	Wehen sicher vorhanden gewesen	Das angebliche U. U. der durch Wehen erweiterte oberste Theil des Cervix. U. U. nicht beschrieben
—	—	—	—	—	—	—
—	Decidua	keine Decidua	fest anhaftend bis 0,5 cm oberh. O. int.	Nephritis	—	—
—	Decidua	keine Decidua	fest anhaftend bis zum O. int.	—	—	Ringvene 2 cm oberhalb O. I.
scharfe Grenze der Schleimhaut	—	—	—	Eklampsie	—	—
—	—	—	—	—	—	—
—	Decidua	keine Decidua	im U. U. festhaftend	Ileus	—	—
—	—	—	—	Meningitis	Wehen!	—
scharfe Grenzen	Decidua	keine Decidua	—	Suicidium, 2mal acute Krankheiten	—	—
—	nicht mikroskopirt	nicht mikroskopirt	Erst 4—5 cm oberhalb des Müller'schen Rings fest angeheftet	Hepatitis, Ulcus ventriculi	wahrscheinlich Wehen!	Cervix wahrsch. zu kurz gemessen, obere Grenze nicht exact bestimmt.
Plicae palm. angebl. oberh. des O. int.	Untersuchung ergebnisslos	Untersuchung ergebnisslos	—	—	wahrscheinl. Wehen	—
—	V. Deciduafetzen, H. Decidua, 1 cm oberh. O. int. angebl. Cervixschleimhaut	unveränderte Schleimhaut mit Oberflächenepithel	Im U. U. gelöst (H. bis 5,1 cm oberh. des O. int.	—	wahrscheinl. Wehen	Douglasfalten angebl. oberhalb O. int. ansetzend; dieses wahrsch. falsch bestimmt
V. Decidua licht über d. Os Müller; I. Plicae bis licht an die Eihäute	Decidua, H. angeblich Cervixschleimhaut	keine deciduale Veränderung!	V. fest bis 5,1 cm oberh. der Cervixschleimhaut, H. fest bis zu dieser	Meningitis	wahrscheinl. Wehen	Das U. U. nicht beschrieben, vgl. Bemerk. zu meinem Präp. VI.
scharfe Schleimhautgrenze	—	—	fest bis zum O. int.	—	—	—

Nr.	Autor	Veröffentlichung	?-p.	Mens. grav.	Länge				O. int.	Umschlagsfalte	F. P.	Wanddicke		Wandungsunterschiede
					Uterus	Cervix	Portio					unterh.	oberh.	
							V.	H.			V. | H.	F. P.		
57	Hofmeier	Schröder, D. schwang. u. kreiss. Uterus	—	VII	20	4	0,7	1,4	—	1	5	—	—	deutlich auch mikroskop.
58	Hofmeier	Schröder, D. schwang. u. kreiss. Uterus	XI	VII	23	4	1,6	1,7	Trichter	3,5 cm oberh. O. int.	4-5	0,5	1,0	vorhanden
59	Bandl	C. f. G. 1877	—	VII	—	4,5	—	—	Trichter	—	—	—	—	—
60	Müller	Arch. XIII	I	VII	24	3	—	—	etwas erweitert	—	—	—	—	—
61	Davidsohn	I.-D. Strassburg	VII	VIII	—	4,6	—	—	—	nicht erwähnt	nicht erwähnt	—	—	—
62	Barbour u. Webster	Reports of the Royal Coll. of. Phys. Edinburgh 1890	Pl.-p.	VIII	23,5	1,5	—	—	geschl.	unterh. O. int.	nicht genau beschrieben	1,0	1,4	vorhanden
63	Pinard-Varnier	Anatom. obstétric.	I	VIII	20,7	3	—	—	geschl.	—	—	—	—	—
64	Pinard-Varnier	Anatom. obstétric.	II	VIII	25	2,5	0,7	2,5	0,6 cm Durchmesser im ganzen Cervix	4 cm vom O. int. entfernt in der Horiz.	nicht bestimmbar	0,3 bis 0,6	0,2 bis 0,5	—
65	Hunter	Anatom. ut. grav.	I	VIII	31	3,5 bis 4,0	—	—	geschl.	—	—	—	—	—
66	Köberlin	I.-D. Erlangen	I	VIII	27,5	5,5	2,1	—	geschl.	—	—	—	—	—
67 bis 68	Leopold	Archiv XI	—	VIII	—	4,5	—	—	fest geschl.	—	—	—	—	—
69	Bayer	Freund's Klinik	Pl.-p.	IX	24	1,5	—	—	—	3,8 cm oberh. O. int.	10,2	0,1 bis 0,2	0,3 bis 0,8	—
70	Küstner-Marchand Küstner-	Archiv XII u. XV. Küstner, Das U. U. u. die Decidua cervicalis	I	IX	—	2,5 bis 3,0	0,5	1,7	trichterförmig ausgezogen, bes. H.	—	nicht angegeben	0,6 bis 0,7	0,6 bis 0,7	nicht beschrieben, aber vorhanden und zusammenfallend mit der Schleimhautgrenze

Schleimhaut makroskopisch	Schleimhaut mikroskopisch		Eihäute	Todesursache	Klinisches	Besonderes
	U. U.	Cervix				
scharfe Grenzen	Decidua	keine Decidua	künstlich gelöst	—	—	—
scharfe Grenzen	Decidua	keine Decidua	—	Eklampsie	wahrscheinl. Wehen	—
ine näheren Angaben	keine näheren Angaben	keine näheren Angaben	—	—	keine Anamnese, sicher kreissend	
scharfe Grenzen	Decidua	keine Decidua	fest bis zum O. int.	Pleuritis	Wehen beobachtet	—
—	—	—	—	Pneumonie	—	—
—	—	—	—	Phthisis	keine Wehen	—
—	—	—	—	Eklampsie	keine Wehen	—
—	—	—	fest anhaftend bis zum O. int.	Eklampsie	keine Wehen	—
—	—	—	—	—	—	„Cervix uteri nullo modo dilatatus“
—	Decidua	nicht decidual	fest anhaftend bis zum O. int.	plötzlicher Tod	keine Wehen	—
scharfe Grenzen	Decidua	nicht decidual	—	—	—	—
ıcosa cervi- is in das ıvum uteri reinsehend	Decidua; unterhalb der festen Eihautanheftung mit erhaltenem Oberflächenepithel; dann „Uebergangsschleimhaut“	nicht decidual	fest anhaftend bis 0,8 cm oberh. O. int.	Phthisis	Wehen vorh. gewesen	—
geblich Cervixschleimıt im U. U., it welchem ler durch hen bereits ırweiterte ɔerste Certheil verschselt ist	Decidua vera (nach Leopold's Untersuchung)	unveränderte Schleimhaut bis zum O. int.	angebl. 2,5 cm vom O.int. erst angeheftet, dieses aber falsch best.	Erhängung	Wehen!	Nach Marchand keine Umwandlung der Cervixschleimhaut in Decidua; das wirkliche U. U. ist überhaupt nicht beschrieben

Nr.	Autor	Veröffentlichung	?-p.	Mens. grav.	Länge				O. int.	Umschlagsfalte	F. P.	Wanddicke		Wandung unter schie
					Uterus	Cervix	Portio					unterh.	oberh.	
							V.	H.			V. | H.	F. P.		
71	Martin	Zeitschr. I	Pl.-p.	IX	—	5	—	—	geschl.	—	—	—	—	sehr deutli
72	Theopold	Deutsche Med. Wochschrift 1880	II	IX	—	4	—	—	—	—	—	—	—	—
73	Hofmeier	Schröder, D. schwang. u. kreissend. Uterus	I	IX	22	3,0 bis 3,5	1,1	2	fest geschl.	3 cm oberh. O. int.	4-5	0,4	0,7	sehr deutli
74	Keller	Zeitschrift XVI	II	IX	—	—	—	—	vollk. geschl	—	—	verd.	—	vor hand
75	v. Dittel	Wiener Congr. 1895	I	X	31	1,8 bis 2,0	—	—	z. Theil entfaltet	6 cm oberh. O. ext.	9 cm oberh. O. ext.	0,25	0,5 bis 0,6	—
76	Bayer	Freund's Klinik	I	X	26,5	3,0	0,6	1,2	leicht trichterförmig	—	6-6,5	0,3 bis 0,4	0,4 bis 0,6	—
77	Bayer	Freund's Klinik	Pl.-p.	X	26,5	3,3	1,0	1,5	aus einander gezogen	2 cm vom O. int. in der Horiz.	7	0,4	0,5	vor hand
78	Leopold	4. Gynäk. Congress in Bonn	I	X	—	2	—	—	fest geschl.	—	—	—	—	—
79	Marchand	Breslauer ärztl. Zeitschrift	I	X	—	5	0,7	0,9	trichterförmig erweitert	Höhe des O. int.	nicht angegeben	0,7	1,5	—
80	Bandl	Naturforscherversamml. München 1877	Pl.-p.	X	—	6	—	—	—	—	—	—	—	—
81	Müller	Würzburger Sitzungsberichte	—	X	—	5	—	—	fest geschl.	—	—	—	—	—
82	Martin	Zeitschrift I	I	X	—	4	—	—	H. leicht trichterförmig	—	—	—	—	sehr deutlic

Schleimhaut makroskopisch	Schleimhaut mikroskopisch		Eihäute	Todesursache	Klinisches	Besonderes
	U. U.	Uterus				
scharfe Grenzen	—	—	—	—	—	—
—	—	—	—	Erwürgung	—	„Cervix hier persistent“
scharfe Grenzen	Decidua	unverändert	fest anhaftend bis zum Orific. int.	Ertränkung	keine Wehen	—
—	—	—	fest anhaftend bis zum Orific. int.	Eklampsie	kreissend	Contractionsring vorhanden, ringförmige Verdickung der Muskulatur in Nabelhöhe
—	Decidua	Schleimhaut mit hohem Cylinderepithel	fest anhaftend bis 1 cm oberh. O. int.	—	Wehen!	—
—	—	—	—	—	Beginn der Eröffnungsperiode	—
Cervixschleimhaut cm oberhalb des canalrmigen Cervixabschnitts, H. scharfe Grenzen	Decidua, der unterste Centimeter mit cubischem Epithel; V. angeblich Uebergangsschleimhaut, in Wahrheit gedehnte Decidua	unverändert	abgelöst V. bis 2, H. bis 7 cm oberh. des Cervicalcanals	Pneumonie	Wehen sicher vorh. gewesen	Bayer nimmt an, dass die Geburt noch nicht begonnen hat!
-	—	—	fest anhaftend bis zum Orific. int.	Eklampsie	keine Wehen	—
scharfe Grenzen	Decidua	unverändert	fest anhaftend bis zum Orific. int.	Anaemia acuta	wahrscheinl. Wehen	—
—	—	—	fest anhaftend bis zum Orific. int.	—	sicher kreissend, da stark vorspringender C. R. vorhanden	- -
—	—	—	—	Anämie	—	—
scharfe Grenzen	—	—	—	—	„unmittelbar vor der Geburt“	—

Nr.	Autor	Veröffentlichung	?-p.	Mens. grav.	Länge				O. int.	Umschlagsfalte	F. P.	Wanddicke		Wandungsunterschiede
					Uterus	Cervix	Portio					unterh.	oberh.	
							V.	H.			V. | H.	F. P.		
83 bis 85	Lusk	American gyn. Society 1884	—	X	—	4,5	—	—	—	—	—	verd.	—	—
86	Macdonald	Edinburgh obstetr. Society 1876/77	XII	X	—	3,75	—	—	geschl.	—	—	—	—	—
87 bis 96	Taylor	American gyn. Society 1787	—	IX-X	—	5,0 bis 6,8	—	—	—	—	—	—	—	—
97 bis 107	Taylor	American. gyn. Society 1877	—	X	—	3,1 bis 5,0	—	—	—	—	—	—	—	—
108 bis 111	Taylor	American gyn. Society 1877	—	X	—	1,8 bis 2,5	—	—	—	—	—	—	—	—
112	Braune	Die Lage des Uterus und Fötus u. s. w.	I	X	—	3,5	1,0	1,8	geschl.	1,5	nicht angegeben	—	—	—
113	Hofmeier	Schröder, D. schwang. u. kreissend. Uterus	—	X	26	3	0,5	0,5	trichterförmig	1	7	0,8	1,5	sehr deutlich
114	Hofmeier	Schröder, D. schwang. u. kreissend. Uterus	—	X	25	3	0,5	0,7	kleiner Trichter	2 cm oberh. O. int.	7	0,8	1,0	sehr deutlich
115	Waldeyer	„Medianschnitt einer Hochschwang."	IX	X	—	3,8 bis 3,9	0,5	0,5	fest geschl.	Höhe des O. int.	nicht best.	—	—	nicht erwähnt
116	Braune u. Zweifel	„Gefrierdurchschnitte" u. s. w.	I	X	—	2,6	0,4	2,8	schon zu 4,8 cm Weite ausgezogen	—	—	—	—	—
117	Leopold	Archiv XI	I	X	—	4,75	—	—	fest geschl.	—	—	—	—	—

Schleimhaut makroskopisch	Schleimhaut mikroskopisch: U. U.	Schleimhaut mikroskopisch: Uterus	Eihäute	Todesursache	Klinisches	Besonderes
—	—	—	fest anhaftend bis zum Orific. int.	—	—	—
—	—	—	fest anhaftend bis zum Orific. int.	Collaps	—	—
—	—	—	—	—	—	—
—	—	—	—	—	—	—
—	—	—		—	—	—
—	—	—	—	—	keine „Striae“	Braune erklärt, es sei eine Pluripara — ohne stichhaltigen Grund
scharfe Grenzen	Decidua	nicht verändert	fest anhaftend bis zum Orific. int.	Verblutung	wahrscheinl. Wehen	—
scharfe Grenzen	Decidua	nicht verändert	mehrere Centimeter weit abgelöst	—	wahrscheinl. Wehen	-
scharfe Grenzen	Decidua	nicht verändert	fest anhaftend bis zum Orific. int.	Verblutung	keine Wehen	—
—	—	—	—	Herzfehler	Geburt hat begonnen	Bestimmung des O. int. nicht sicher
—	Decidua	keine Veränderung	fest anhaftend bis zum Orific. int.	Suicidium	—	—

Tabelle II. Kreissende

Nummer	Autor	Veröffentlichung	?-p.	Mens. grav.	Geburtsperiode	Länge			O. int.	Umschlagsfalte	F. P.	C. R.	U.
						Uterus	Cervix	Portio					
1	Leopold	Freiburger Congress	Pl.-p.	?	I	—	2-3	—	—	—	—	vorhanden	star gede
2	Barbour	Edinb. med. J.	VI	X	I	—	—	—	—	am unteren Rand der Symphyse	nicht erwähnt	nicht vorhanden	star Ver dür nur dic obe O. i H. 1 V.2,4 hoc
3	Barbour u. Webster	Laboratory Reports of. Edinb.	Pl.-p.	—	I	—	c.3 cm	—	trichterförmig erweitert	Höhe des O. int.	nicht erwähnt	nicht vorhanden	ver dün
4	Demelin	Thèse de Paris	—	X	I	—	—	—	2frankstückgross	$1^1/_2$ cm oberh. des Scheidengewölbes	nicht erwähnt	nicht vorhanden	vor hand nac obe nic schi abg grei
5	Demelin	Thèse de Paris	Pl.-p.	VIII	I	27	2	1,8	2frankstückgross	1,8 cm oberh. O. int.	5	allmälige Dickenabnahme von F. P. ab	5 c hoc
6	Pinard-Varnier	Anat. obstétr.	Pl.-p.	VIII	I	23	3,5	—	im Beginn der Erweiterung	nicht angegeben	6	—	—
7	Pinard-Varnier	Anat. obstétr.	I	VIII	I	28	V. 3,2 H. 5,0	V. 1,7 H. 2,4	5,5 cm Durchmesser	5 cm oberh.	nicht erwähnt	H. angedeutet, 6 cm oberh. O. int.	6-7 c hoc
8	Pestalozza	Festschrift f. Tibone	VI	X	I	—	V. 3,0 H. 3,8	—	—	—	—	—	—
9	Acconci	Acad. di medicina 1890	—	X	I	—	V. 4,2 H. 5,2	—	—	—	—	deutlich V. u. H. 3 cm oberh. O. int.	deutlic ausge bilde

Uteri aus der Literatur.

anddicke untern. F. P.	anddicke oberh. F. P.	Wandungs-unter-schiede	Schleimhaut makro-skopisch	Schleimhaut mikroskopisch U. U.	Schleimhaut mikroskopisch Cervix	Eihäute	Klinisches	Todes-ursache	Besonderes
—	—	—	—	—	—	—	Wendung auf den Fuss	Placenta praevia centralis	Placenta im U. U. inserirt!
—	—	vorhanden	—	—	—	zum Theil gelöst, zum Theil fest haftend im U. U.	Cervix für 3 Finger durchgängig	Enteritis acuta	Blase vollständig im Becken
—	—	—	—	—	—	—	2—3 Stunden Wehen	Tuberculose	Blase vollständig im Becken
,5	1,0	—	im U. U. Decidua, im Cervix Arbor vitae	—	—	adhärent erst 8 cm oberhalb O. ext.	Blase steht	Coma diabeticum	—
,5	0,6	—	—	—	—	—	Blase steht	Combustio	—
—	—	—	Decidua im U. U.	—	—	V. adhärent, H. durch Blut gelöst	Vorzeitige Lösung der Placenta, künstlicher Blasensprung	Verblutung	—
-0,3	0,4-0,5	—	im U. U. Decidua und fest haftende Eihäute	—	—	adhärent bis einige Millimeter oberhalb O. int.	Blase steht, Cervix fast verstrichen	Eklampsie	—
-0,6	1,1	deutlich zwischen U. U. und Cervix und zwischen U. U. und Hohlmuskel	scharfe Grenzen	Decidua	keine deciduale Veränderung	fest haftend, V. 2,3 cm, H. 0,5 cm oberhalb O. int.	Cervix verstrichen	Variola	—
—	—	—	—	—	—	—	vollkommene Steisslage, Cervix verstrichen	Placenta praevia	Placenta im U. U. inserirt, C. R. an einer Stelle, der keine Furche am Kind entspricht

Nummer	Autor	Veröffentlichung	?-p.	Mens. grav.	Geburtsperiode	Länge			O. int.	Umschlagsfalte	F. P.'	C. R.	U. U.
						Uterus	Cervix	Portio					
10	Schröder	D. schwang. u. kreiss. Uterus	IV	X	I	—	V. 3,7 H. 5,5	V. 2,2 H. 3,1	—	4 cm oberh. O. int.	5	kein deutlich. C. R., aber plötzl. Verdickung d. Wand an der Stelle der F. P.	—
11	Benckiser	Benckiser u. Hofmeier, Beiträge u. s. w.	II	X	I	34	4	—	—	7 cm oberh. O. ext.	13 cm oberh. O. ext.	deutlich vorspringd. in der Höhe der F. P.	—
12	v. Säxinger	Gefrierdurchschnitt u. s. w.	I	VIII	I	—	—	V. 2,0 H. 2,5	—	—	—	kein C. R.	—
13	Winter	Zwei Medianschnitte	II	X	I	—	2,6	V. 0,9 H. 3,0	H. etwas ausgezogen	hoch über d. O. int., 2 cm oberh. des unteren Randes d. Plac.	nicht bestimmt	—	vorhanden, nach oben nicht scharf abgegrenzt
1	Winter	Zwei Medianschnitte	I	VIII	I	—	V. 2,6 H. 4,8	V. 0,9 H. 2,5	bes. H. stark ausgezogen	3,3 cm oberh. O. int.	V. 6,0 H 2,0	—	—
15	Winter	Zwei Medianschnitte	I	VIII	I	—	V. 1,8 H. 4,1	—	—	4 cm oberh. O. int.	—	—	—
16	Kruckenberg	Zeitschr. 27	IV	IX	I	—	4,3-5,0	—	O. int. 5,6 cm oberh. d. Symphyse, i.d.Mitte des 5. Lendenwirbels liegend!	3	3,2	—	—
17	De Seigneux	Arch. 42	—	X	I	22,3	5	—	—	dicht unterh. O. int.	V. 6,6 H. 4,7	—	vorhanden, verd.
18	Stratz-Hofmeier	Zeitschr. 26, Benckiser u. Hofmeier, Beiträge u. s. w.	III	VIII bis IX	II	–	4	—	—	—	3-4	—	—
19	v. Mars	Medianschnitt einer Kreissenden u. s. w.	VIII	II	—	—	—	—	nicht bestimmt	—	—	—	—

Wanddicke F. P. unterh.	Wanddicke F. P. oberh.	Wandungs-unterschiede	Schleimhaut makroskopisch	Schleimhaut mikroskopisch U. U.	Schleimhaut mikroskopisch Cervix	Eihäute	Klinisches	Todesursache	Besonderes
0,2-0,4	0,6-0,8	deutlich	Decidua im U. U.	—	—	gelöst im U. U.	—	Nephritis	C. R. nicht an der auf der Tafel bezeichneten Stelle, sondern 2 cm tiefer
—	—	deutlich	Decidua im U. U.	—	—	—	Hydrocephalus	Ruptura uteri und Verblutung	—
—	—	—	—	—	—	—	Muttermund für 1 Finger durchgängig	Phlegmone, Mastitis	—
0,4	0,4-0,8	deutlich	scharfe Grenzen	Decidua	unverändert	abgelöst 1,4-3 cm oberhalb O. int.	Regelmässige Wehen beobachtet	Eklampsie	—
V. 0,2 H. 0,3	0,5-0,6 0,8-2,1	deutlich	scharfe Grenzen	Decidua	unverändert	abgelöst V. 4,5 cm, H. 1,0 cm oberhalb O. int.	Regelmässige Wehen beobachtet	Eklampsie, Gehirnblutung	Vordere Cervixwand im scharfen Winkel abgeknickt
—	—	—	scharfe Grenzen	—	—	—	—	Embolie	
—	—	—	—	—	—	fest haftend (überall)	Combinirte Wendung	Placenta praevia	—
—	—	—	—	—	—	—	—	Diphtherie und Erysipel	—
0,5	0,8	vorhanden	—	—	—	—	Combinirte Wendung	Placenta praevia	Placenta im U. U. fest haftend
—	—	—	—	—	—	—	Ruptura uteri	—	Nach Döderlein citirt

Nummer	Autor	Veröffentlichung	?-p.	Mens. grav.	Geburtsperiode	Länge			O. int.	Umschlagsfalte	F. P.	C. R.	U. U.
						Uterus	Cervix	Portio					
20	Barbour u. Webster	l. c.	I	—	II	—	—	—	nicht bestimmt	3 cm oberh. O. ext.	—	vorhanden, V. 6,3 cm H. 8,3 cm oberh. O. ext.	stark verdünnt
21	Demelin	Thèse de Paris	XIII	X	II	28	1,5	—	—	1½ cm oberh. des Scheidengewölbes	6	—	—
22	Braune	„Die Lage des Uterus u. Fötus" u. s. w.	—	X	II	—	—	—	nicht best. (vielleicht Querfalte 6,5 cm oberh. O. ext.)	2,5 cm unterh. C. R.	—	11 cm oberh. O. ext.	—
23	Chiari	Ueber die topographischen Verhältnisse u. s. w.	I	X	II	—	3	—	—	4,4 cm oberh. O. ext., 1,5 cm oberh. der Grenze zwisch. Decidua und Cervixschleimhaut	3 cm oberh. O. int.	—	ca. 3 cm hoch
24	Zweifel	Zwei neue Gefrierschnitte	VII	—	II	—	7,5	—	—	3,8 cm oberh. O. ext., 3,7 cm unterh. O. int.	nicht erwähnt	—	Ueber dem gedehnten Cervix noch ein 3 cm hohes gedehntes U. U.
25	Zweifel	Zwei neue Gefrierschnitte	I	—	II	—	9	—	—	7,4 cm unterh. O. int.	nicht erwähnt	—	Ueber dem gedehnten Cervix noch ein 6 cm hohes U. U.; grosse Gefässdurchschnitte erst oberh. desselben
26	Runge	Arch. 41	XIII	X	I	—	4,5	—	—	—	ca. 6 cm oberh. O. int.	—	—

Wanddicke unterh.	Wanddicke oberh.	Wandungs-unterschiede	Schleimhaut makroskopisch	Schleimhaut mikroskopisch U. U.	Schleimhaut mikroskopisch Cervix	Eihäute	Klinisches	Todesursache	Besonderes
F. P.									
—	—	—	—	—	—	fest bis C. R.	—	Fettherz	Blasengrund 3,8 cm oberh. d. Symphyse, d. Umschlagsfalten aber i. d. Höhe letzterer
—	—	—	—	—	—	fest bis F. P.	Muttermund verstrichen, Kopf im Becken, Blase gesprungen	Traumatische Uterusruptur	—
—	—	—	—	—	—	—	Muttermund verstrichen, Kopf im Becken, Blase steht	Ertränkung	Blase im grossen Becken
0,3-0,4	0,7	deutlich, auch mikroskopisch	—	Decidua	unverändert, Oberflächenepithel erhalten	—	Kopf im Becken	Phthisis	Blase im grossen Becken, vergl. auch Text S. 120
0,5	V. 1,2 H. 2,0	Structur der Wand nicht berücksichtigt	—	Decidua	Cervixschleimhaut	—	Spontane Uterusruptur	Eklampsie, Kopf geboren	
0,4	1,2	—	—	Decidua	Cervixschleimhaut	—	Combinirte Wendung (alte I-p.)	Placenta praevia	Blase im grossen Becken, trotzdem die Umschlagsfalte nicht zusammenfallend mit C. R. und F. P. oder O. int.
—	—	—	—	—	—	—	Combinirte Wendung bei engem Muttermund	Placenta praevia	Placenta $^1/_2$ cm vom O. int. fest inserirt

Tabelle III. Puerperale

Nummer	Autor	Veröffentlichung	?-p.	Mens. grav.	Wie lange p. part.?	Klinisches	Todesursache	Länge			Umschlagsfalte	F. P.
								Uterus	Cervix	Portio		
1	Bayer	Freund's Klinik	I	X	—	Sectio Caes. p. mortem	—	26	3	—	—	7,5
2	Bayer	Freund's Klinik	IV	X	unmittelbar p. p.	rasche Beendigung durch Forceps	Herzfehler	—	V. 2,5 bis 3,0 H. 5,0	V. 1,4 H. 1,1	1,5 oberh. O. int.	5
3	Küstner	Arch. XII	I	X	13 St.	Forceps bei verstrichenem Muttermund	Eklampsie	18,5	6,5	—	Höhe d. O. int.	nicht erwähnt
4	Küstner	Das U. U. und die Decidua cervicalis	X	—	3 St.	—	Atonia uteri	19,5	—	—	—	6,1 oberh. O. ext.
5	Küstner	Das U. U. und die Decidua cervicalis	XI	—	kurz p. p.	—	Eklampsie	15	2,5	—	—	1,75
6	Küstner	Das U. U. und die Decidua cervicalis	—	VIII	—	Sectio Caes. p. mortem nach Wehenthätigkeit	—	18	3,5 bis 4,5	—	—	4
7	Küstner	Das U. U. und die Decidua cervicalis	—	IX	—	Sectio Caes. p. mortem nach Wehenthätigkeit	—	18,5	4,6	—	3, mit F. P. identificirt!	3, mit Umschlagsfalte identificirt!
8	Küstner	Das U. U. und die Decidua cervicalis	—	—	3 Tage	Sectio Caes. nach Erweiterung des Muttermundes	Peritonitis	14	—	—	—	—

Uteri aus der Literatur.

C. R.	Wanddicke		Wandung	Schleimhaut makroskopisch	Schleimhaut mikroskopisch		U. U.	Besonderes
	U. U.	Corpus			U. U.	Cervix		
—	—	—	—	—	Decidua	unverändert intactes Flimmerepithel	vorhanden, stark verdünnt	—
—	0,8	4	—	Arbor vitae H. nur bis zur Hälfte des Cervix reichend	Deciduareste	unveränderte Cervixschleimhaut	vorne deutlich ausgeb.	Blase fast völlig vom Cervix abgetrennt, erst $2\frac{1}{2}$ cm unterhalb d. Laquear in fester Verbindung mit der Scheide
nicht angegeben	—	2,5-2,6	nicht berücksichtigt	Plicae palm. bis zum angeblichen C. R.	nicht untersucht, wahrscheinlich Decidua	intactes Oberflächenepithel	nicht beschrieben	Der obere Theil des Cervix fälschlich als U. U. angesprochen (vergl. Text S. 129)
—	0,8	1,0-1,7	nicht berücksichtigt	—	Decidua, Chorion theilweise noch festhaftend	intactes Oberflächenepithel	vorhanden	Die Entnahmestellen der mikroskopisch. Schnitte nicht genau angegeben; wahrscheinlich entstammen die cervicalen Bilder dem Cervix, die decidualen dem U. U.
—	1	3-4	—	—	Decidua gerade so wie im Corpus	—	vorhanden, aber niedrig	—
deutlich in der Höhe der F. P.	0,8	2	nicht berücksichtigt	Ende des Stammes d. Arbor vitae, da wo die Plicae überhaupt aufhören; scharfe Grenzen	1 cm weit im U. U. angeblich Cervixschleimhaut sonst Decidua	—	vorhanden	Ansatz der Douglasfalten 3,5 cm oberhalb O. ext., der oberste, durch Wehen bereits erweiterte Cervixabschnitt zum U. U. hinzugerechnet!
deutlich in der Höhe der F. P.	0,9	1,6	Muskulatur unterhalb C. R. längs gestreift, oberhalb vielfach gekreuzt	Eihäute fest bis dicht zum O. int. Stamm des Arbor endigt 3,2 cm oberhalb O. ext.	—	—	vorhanden	Ansatz der Douglasfalten 3,2 cm oberhalb O. ext.
sehr deutlich, 5-6 cm oberhalb O. ext.	1,0	1,8	—	Arbor 3 cm lang, oberhalb im U. U. glatte Schleimhaut	—	—	vorhanden	—

Nummer	Autor	Veröffentlichung	?-p.	Mens. grav.	Wie lange p. part.?	Klinisches	Todesursache	Länge			Umschlagsfalte	F. P.
								Uterus	Cervix	Portio		
9	Bandl	Ueber das Verhalten des Uterus u. s. w.	—	VIII	—	Sectio Caes. p. mortem	—	19	3,5	—	—	—
10	Bandl	Ueber das Verhalten des Uterus u. s. w.	I	VII	—	Sectio Caes. p. mortem	—	—	2,8	—	—	—
11	Bandl	Ueber das Verhalten des Uterus u. s. w.	I	IX	—	Sectio Caes. p. mortem	Eklampsie	—	3	—	—	—
12	Bandl	Ueber das Verhalten des Uterus u. s. w.	II	VIII	—	Sectio Caes. p. mortem	Meningitis	—	3,6	—	—	—
13	Bandl	Ueber das Verhalten des Uterus u. s. w.	I	X	12 St.	—	Eklampsie	—	3,9	—	—	—
14	Bandl	Arch. VIII u. XV	III	X	5 Tage	—	Puerperalprocess	—	—	—	—	—
15	Müller	Arch. XIII	I	X	—	Ruptura uteri im Fundus	—	—	4	—	—	—
16	Theopold	Deutsche med. Wochenschrift	II	IX	gleich p. p.	rasche Geburt, kein Blutverlust	Pneumonie (Obduction 4 Tage p. m.)	—	—	—	—	—
17	Davidsohn	I.-D. Strassburg	III	—	4 Tage	—	Phthisis	—	4	—	—	—
18	Davidsohn	I.-D. Strassburg	IV	VII	24 St.	—	Peritonitis	—	4	—	—	—
19	Berry Hart	Edinburg med. Journal 33. I.	Pl.-p.	VII bis VIII	gleich p. p.	spontane Geburt Placenta praevia	Anämie	—	2,7	—	—	3,3
20	Barbour	Sect. Anatomy of Labour	I	—	1½ St.	—	Anämie	—	—	—	—	—
21	Barbour u. Webster	Edinburgh Laboratory Reports	Pl.-p.	—	gleich p. p.	Forceps, manuelle Placentarlösung	Lungenödem, Fettherz	—	—	2,0 bis 1,5	oberh. O. int.	—
22	Demelin	Thèse de Paris	—	VII	½ St.	spontane Geburt	Phthisis	20	—	1,0	1,3 oberh. O. ext.	8 oberh. O. ext.
23	Demelin	Thèse de Paris	—	VII	17 St.	spontane Geburt	Eklampsie	14	1,5	1,5	2,7 oberh. O. ext.	—

C. R.	Wanddicke		Wandung	Schleimhaut makroskopisch	Schleimhaut mikroskopisch		U. U.	Besonderes
	U. U.	Corpus			U. U.	Cervix		
sehr deutlich, 4,5 cm oberhalb O. int.	0,4	2,0	—	—	—	—	vorhanden	—
sehr deutlich, 3 cm oberhalb O. int.	0,4-0,5	1,4	—	—	—	—	vorhanden	
sehr deutlich, 6 cm oberhalb O. int.	0,5	1,4	—	—	—	—	vorhanden	—
2-3 cm oberhalb O. int.	0,4	1,5	—	—	Decidua	—	vorhanden	—
3 cm oberhalb O. int.	—	—	—	—	—	—	vorhanden	—
deutlich!	—	—	—	—	—	—	deutlich	C. R. an der Lebenden sichtbar!
deutlich!	1,0	2,7	—	—	Decidua	—	2-3 cm hoch an der Vorderwand	Muttermund fest geschlossen!
9 cm oberhalb O. ext.	—	—	—	Obere Cervixgrenze nicht bestimmt	—	—	wahrscheinlich vorhanden	Wegen der ungenauen Beschreibung nicht brauchbar
—	—	—	—	—	—	—	2,5 cm hohes U. U.	—
—	—	—	—	—	—	—	2,2 cm hohes U. U.	—
Plötzliche Verdickung in der Höhe der F. P.	1,0	4,0	—	—	Decidua, Placentareste	unverändert	3 cm hohes U. U.	Placentarreste im U. U.!
—	1-1,5	1,7-2,7	—	—	—	—	—	—
sehr deutlich	1,0	4,0	—	—	—	—	stark verdünnt, sehr niedrig	—
deutlich 7 cm oberhalb O. ext.	1,5	3,0	—	deutlich 3 Zonen unterscheidbar!	—	—	vorhanden	—
plötzliche Verdickung 6 cm oberhalb O. ext.	1,1	2,9	—	—	—	—	vorhanden	—

Nummer	Autor	Veröffentlichung	?-p.	Mens. grav.	Wie lange p. part.?	Klinisches	Todesursache	Länge			Umschlagsfalte	F. P.
								Uterus	Cervix	Portio		
24	Demelin	Thèse de Paris	—	X	2 Tage	spontane Geburt	Eklampsie	17,7	2,3	—	0,2 oberh. Laquear!	—
25	Pinard u. Varnier	Anat. obstétr.	I	VIII	gleich p. p.	Tod im Augenblick der Extract. des Kindes	Scarlatina haemorrhagica	19,5	5,0 bis 5,5	V. 0,8 H. 1,8	1,7	V. 1,6 H. 0,5
26	Pinard u. Varnier	Anat. obstétr.	V	X	gleich p. p.	Drillinge rasch extrahirt	Insufficientia cordis	33,5	5,0 bis 5,5	—	—	—
27	Pinard u. Varnier	Anat. obstétr.	I	X	—	Sectio Caes. p. mortem	Eklampsie	31,0	4,5	3,0	1,1 oberh. O. int.	V. 3,6 H 2,1
28	Pinard u. Varnier	Anat. obstétr.	I	IX	—	Sectio Caes. p. mortem	Eklampsie	—	3,5	—	0,6 oberh. O. int.	—
29	Pinard u. Varnier	Anat. obstétr.	V	—	—	Tod nach rascher und leichter Ausstossung des Kindes	Eklampsie	—	—	—	7 oberh. O. ext.	8 oberh. O. ext.
30	Pinard u. Varnier	Anat. obstétr.	I	Abort	19 St.	—	Lungengangrän	—	—	—	2,6	—
31	Pestalozza	Festschrift f. Tibone	—	X	gleich p. p.	Forceps	Nephritis, Lungenödem	20	—	—	—	—
32	Hunter	Anat. uteri gravidi	—	IX	2 St.	normale Geburt	„Collaps"	—	4	—	—	—
33	Coste	Histoire gén. u. s. w.	—	—	1 St.	—	Verblutung	—	4,5	—	—	—
34	Coste	Histoire gén. u. s. w.	—	—	3 Tage	—	—	—	4,7	—	—	—
35	Thiede	Zeitschr. IV	I	X	7 St.	Gemini, I Forceps II Wendung	Eklampsie und Herzinsufficienz	22	6	—	—	6
36	Thiede	Zeitschr. IV	I	X	17 St.	Forceps	Nephritis, Lungenödem	19	5-6	—	—	—

C. R.	Wanddicke		Wandung	Schleimhaut makroskopisch	Schleimhaut mikroskopisch		U. U.	Besonderes
	U. U.	Corpus			U. U.	Cervix		
plötzliche Verdickung 5,7 cm oberhalb O. ext.	0,7	2,0	—	—	—	—	1,4 cm hoch	—
vorhanden	V. 0,3 H. 0,7	V. 1,0 H. 1,7	deutliche Unterschiede	—	—	—	vorhanden, aber niedrig	—
deutlich vorspringend	V. 0,5 H. 0,5	V. 1,8 H. 3,2	—	—	—	—	V. 3,5 cm H. 4,5 cm hoch	—
—	—	—	—	—	—	—	vorhanden, aber nicht scharf begrenzt	—
—	—	—	—	Eihäute dicht am O. int. festhaftend	—	—	vorhanden	Muttermund geschlossen!
stark vorspringend 8 cm oberhalb O. ext.	—	—	—	—	—	—	—	Innerer Muttermund nicht bestimmt, Placenta im Durchtrittsschlauch
—	—	—	—	—	—	—	—	—
—	—	—	—	—	Deciduareste	—	In Falten gelegtes schlaffes U. U.	Placenta noch enthalten
—	—	—	—	Stamm des Arbor vitae nur 2 cm hoch	—	—	—	—
—	—	—	deutliche Wandunterschiede, in derselben Höhe	Aufhören der unverletzten Cervixmucosa	—	—	—	—
—	—	—	—	—	—	—	—	—
deutlich 6 cm oberhalb O. int.	1-1,5	2-4,5	deutliche Wandunterschiede	3 Zonen deutlich unterscheidbar	Decidua	nicht decidual	6 cm hoch	—
deutlich 4 cm oberhalb O. int.	1,3-1,8	2,3-4,0	—	—	Decidua, z. Theil mit erhaltenem Oberflächenepithel	nicht decidual, aber deutlich gewuchert	4 cm hoch	—

Nummer	Autor	Veröffentlichung	?-p.	Mens. grav.	Wie lange p. part.?	Klinisches	Todesursache	Länge			Umschlagsfalte	F. P.
								Uterus	Cervix	Portio		
37	Thiede	Zeitschr. IV	II	X	8 Tage	normale Geburt, 5 St. Wehen	Ileotyphus	17,5	5	—	—	—
38	Thiede	Zeitschr. IV	IV	X	17 St.	Uterusruptur, Laparotomie, Naht	Peritonitis	22	V. 6 H. 2	—	—	3,5-4 oberh. O. int.
39	Thiede	Zeitschr. IV	I	IX	Exitus intra part.	Forceps nach Incision in den thalergrossen Muttermund	Miliartuberculose, Lungenödem	19,5	4,5	—	—	—
40	Thiede	Zeitschr. IV	I	—	1/2 St.	Mola hydat.	Verblutung	—	2,5	—	—	—
41	Waldeyer	Beiträge u. s. w.	—	—	fortgeschrittene Rückbildung	—	—	—	4	—	fast in d. Höhe d. O. ext.	—
42	Schröder	Der schwangere und kreissende Uterus	I	X	gleich p. p.	Wendung, Perforation bei handtellergross. Muttermund	Verblutung?	—	V. 5,5 H. 2,5	—	1	—
43	Hofmeier	Schröder, Der schwangere u. kreissende Uterus	—	II-III	5 Tage	Abortus	Herzverfettung	—	3,2	—	—	3
44	Hofmeier	Schröder, Der schwangere u. kreissende Uterus	Pl.-p.	—	9 Tage	Ruptura uteri	Peritonitis	—	4	—	—	3
45	Hofmeier	Schröder, Der schwangere u. kreissende Uterus	I	IX	—	Sectio Caes. p. mortem	Eklampsie	20	V. 3 H. 3,7	0,6	—	4
46	Benckiser	Benckiser u. Hofmeier, Beiträge u. s. w.	X	X	—	Sectio Caes p. mortem	Eklampsie	22,5	4,3	—	—	4
47	Benckiser	Benkiser u. Hofmeier, Beiträge u. s. w.	I	—	3 1/2 St.	plattes Becken, 5tägiges Kreissen, C. R. in Nabelhöhe, Tympania, Perforation	Luftembolie	24	V. 6,0 H. 4,5	—	Höhe d. O. int.	12 oberh. O. ext.

C. R.	Wanddicke		Wandung	Schleimhaut makroskopisch	Schleimhaut mikroskopisch		U. U.	Besonderes
	U. U.	Corpus			U. U.	Cervix		
nicht mehr deutlich	1,3-2,1	2,7-3,0	—	—	dicker Deciduarest, z. Theil mit Epithel	nicht decidual	ausgespr. U. U.	—
deutlich	2	3-4,5	deutliche Unterschiede	3 Zonen unterscheidbar	Decidua	nicht decidual	3,5-4 cm hoch	Stromazellen im Cervix vergrössert. Placenta im Uterus. Oberflächenepithel 1 cm v. d. Eihäuten allmäl. niedriger werdend
nicht deutlich	0,9-1,0	1,7-2,2	—	Eihäute adhärent bis O. int.	Decidua	nicht decidual	3,5-4 cm hoch	
—	0,9	1,0-1,4	—	scharfe Grenzen zwischen U. U. und Cervix	—	—	nur angedeutet	—
—	—	—	—	—	—	—	—	3 cm des Cervix vorne mit Peritoneum bekleidet!
sehr stark vorspringend, V. 3cm, H. 1 cm oberhalb O. int.	0,3-0,8	4,1-4,5	—	—	—	—	sehr schön ausgebildet	Blase oberhalb der Symphyse
—	—	—	sehr deutliche Unterschiede	scharfe Grenzen	Decidua	unverändert	vorhanden	—
—	—	—	sehr deutliche Unterschiede	scharfe Grenzen	—	—	vorhanden	—
gut ausgesprochen	0,4-0,5	1-1,5	sehr deutliche Unterschiede	—	Deciduareste	unverändert	etwa 4 cm hoch	Blase fast völlig vom Uterus abgelöst; bei der Operation Uterus schlaff und überall gleich dünnwandig
—	—	—	sehr deutliche Unterschiede	Eihäute fest haftend bis dicht zum O. int.	Decidua mit Eihäuten	keine Decidua, Erniedrigung des Epithels am obersten Ende	4 cm hoch (in vita 8-9)	O. int. geschlossen!
sehr deutlich in der Höhe der F. P.	—	—	sehr deutliche Unterschiede	im U. U. Decidua, Cervix fast unverletzte Schleimhaut	—	—	sehr gut entwickelt	—

Nummer	Autor	Veröffentlichung	?-p.	Mens. grav.	Wie lange p. part.?	Klinisches	Todesursache	Länge			Umschlagsfalte	F. P.
								Uterus	Cervix	Portio		
48	Hofmeier	Benckiser u. Hofmeier, Beiträge u. s. w.	V	—	½ St.	combinirte Wendung bei 5-Markstückgross. Muttermund	Placenta praevia, Verblutung	23	3,5 bis 4,0	—	—	8-9
49	Hofmeier	Benckiser u. Hofmeier, Beiträge u. s. w.	I	—	—	Sectio Caes. p. mortem, thalergrosser Muttermund	Placenta praevia, Verblutung	28	3-4	—	—	3-4 Querfinger über d. u. Rande d. Plac.
50	Hofmeier	Benckiser u. Hofmeier, Beiträge u. s. w.	X	IX	4-5 St.	künstlicher Blasensprung, spontane Geburt	Placenta praevia, Verblutung	20	3,5	—	—	4,5-5,5
51	Hofmeier	Benckiser u. Hofmeier, Beiträge u. s. w.	I	IX	12 St.	Steisslage, Extraction	Eklampsie	—	4	—	—	3
52	Hofmeier	Benckiser u. Hofmeier, Beiträge u. s. w.	I	VII	10 St.	—	Eklampsie	18,5	3	—	—	—
53	Hofmeier	Benckiser u. Hofmeier, Beiträge u. s. w.	I	X	15 St.	Wendung, Extraction	Eklampsie	17,0	3,5	—	—	3
54	Hofmeier	Benckiser u. Hofmeier, Beiträge u. s. w.	I	—	36 St.	Gemini, Forceps, Wendung	Eklampsie	23	3,0	—	2	4
55	Sänger	Archiv XIV	II	IX	—	Sectio Caes. p. mortem nach leichten Wehen	Verblutung aus einem Varix	—	5,5	V. 1,5 H. 2,0	—	—
56	De Seigneux	Archiv 42	I	—	18 St.	Forceps bei handtellergrossem Muttermund	Eklampsie	14,2	2,5	—	—	V. 2,0 H. 0,6
57	Leopold	Archiv XII	—	IX	—	Sectio Caes. p. mortem	Herzfehler	—	5-6	—	—	—
58	Leopold	Archiv XII	—	IX	gleich p. p.	—	Placenta praevia	—	5-6	—	—	—
59	Leopold	Archiv XII	—	—	7 Tage	—	Verblutung	12½	4,5 bis 5,0	—	—	—
60	Leopold	Archiv XII	—	—	7 Tage	—	Peritonitis	12½	4,5 bis 5,0	—	—	—
61	Leopold	Archiv XII	—	—	9 Tage	—	Herzfehler	—	4,0 bis 4½	—	—	—

C. R.	Wanddicke		Wandung	Schleimhaut makroskopisch	Schleimhaut mikroskopisch		U. U.	Besonderes
	U. U.	Corpus			U. U.	Cervix		
sehr deutlich	0,7	2,0	—	Placenta im U. U.	—	—	gut ausgebildet	Placenta fest adhärent im U. U.
—	—	—	—	Placenta im U. U.	—	—	gut ausgebildet	Placenta fest adhärent im U. U.
—	—	—	—	—	—	—	gut ausgebildet	—
—	0,8-1	2,3	—	—	—	—	gut ausgebildet	—
—	1,5	3	—	—	—	—	gut ausgebildet	—
deutlich	1	2	—	—	—	—	gut ausgebildet	—
sehr deutlich	0,6-0,8	1-2	—	—	—	—	—	—
—	1,0	3,0	—	Eihäute festhaftend bis zum O. int.	Decidua und Eihäute	nicht decidual	gut ausgebildet	Innerer Muttermund fest geschlossen, Arbor vitae nicht bis zum Ende der Cervixmucosa reichend!
—	—	—	sehr deutliche Unterschiede	—	—	—	gut ausgebildet	—
—	—	—	—	scharfe Grenzen	Deciduareste	keine deciduale Veränderung	—	—
—	—	—	—	scharfe Grenzen	Deciduareste	keine deciduale Veränderung	—	—
—	—	—	—	—	regenerirte Mucosa corporis	Cervixschleimhaut	—	—
—	—	—	—	scharfe Grenzen	regenerirte Mucosa corporis	Cervixschleimhaut	—	—
—	—	—	—	scharfe Grenzen	regenerirte Mucosa corporis	Cervixschleimhaut	—	—

Nummer	Autor	Veröffentlichung	?-p.	Mens. grav.	Wie lange p. part.?	Klinisches	Todesursache	Länge			Umschlagsfalte	F. P.
								Uterus	Cervix	Portio		
62 b. 63	Leopold	Archiv XII	—	—	9 Tage	—	Peritonitis septica	—	4,0 bis 4,5	—	—	—
64 b. 65	Leopold	Archiv XII	—	—	14 Tage	—	Peritonitis	—	4	—	—	—
66	Keilmann	Zeitschr. 22	I	—	20 St.	Incisionen i. d. Muttermund	Eklampsie	19,5	3,7	1,5	—	2,9
67	Keilmann	Zeitschr. 22	VI	X	6 St.	Sectio Caes. in moribunda	Eklampsie	—	4,5	2,8	0,5	3,5
68	Keilmann	Zeitschr. 22	II	X	2 St.	spontane Geburt	Innere Blutung aus einer Beckenvene	—	3	—	—	3
69	Keilmann	Zeitschr. 22	—	—	1 Tag	—	Phthisis	18	5,5	—	—	—
70	Keilmann	Zeitschr. 22	I	X	$2^1/_2$ St.	—	Verblutung	25	3	—	—	3,5
71	Keilmann	Zeitschr. 22	I	—	2 Tage	—	—	17	5	1,5	—	—
72	Keilmann	Zeitschr. 22	—	—	einige Tage	—	—	16	2	—	—	—
73	Keilmann	Zeitschr. 22	VII	—	1 Tag	—	—	17	3,5	—	—	—
74	Demelin	Thèse de Paris	X	X	frisch puerperal	—	—	—	—	—	auf dem vordern Scheidengewölbe	—
75	Bayer	Freund's Klinik	VI	X	9 Tage	normale Geburt	Embolie der Art. palm.	—	3	—	4	angebl. in ders. Höhe, nach d. Abbildung 1 cm höher

C. R.	Wanddicke		Wandung	Schleimhaut makroskopisch	Schleimhaut mikroskopisch		U. U.	Besonderes
	U. U.	Corpus			U. U.	Cervix		
—	—	—	—	prachtvolle Plicae palm.	regenerirte Mucosa corporis	Cervix-mucosa nimmt nicht Theil an den krankhaften Processen!	—	—
—	—	—	—	prachtvolle Plicae palm.	regenerirte Mucosa corporis		—	—
deutlich ausgebildet	—	—	—	3 Zonen deutlich unterscheidbar	—	—	vorhanden	—
deutlich ausgebildet	—	—	—	3 Zonen deutlich unterscheidbar	—	—	vorhanden	—
—	—	—	nicht berücksichtigt	angeblich Plicae palm. im U. U.	—	—	vorhanden	O. int. nicht exact bestimmt, Cervix wahrscheinlich zum Theil zu kurz gemessen
—	—	—	—	oberhalb d. Aufhörens der Plicae 1,5-2 cm glatte, sich v. d. wunden Uterusoberfläche unterscheidende Mucosa	—	—	—	
sehr deutlich, Sanduhrform	—	—	—	Seitenäste d. Arbor vitae angeblich im U. U.	—	—	—	
deutlich	—	—	—	Seitenäste d. Arbor vitae angeblich im U. U.	—	—	—	
—	—	—	—	Seitenäste d. Arbor vitae angeblich im U. U.	—	—	—	
—	—	—	—	—	—	—	—	—
—	—	—	—	—	—	—	—	Blase vollständig vom Uterus getrennt!
—	—	—	—	—	—	—	an der Vorderwand noch deutlich	Blase ungewöhnlich weit am Uterus heraufreichend

F.P
O.I.

3.

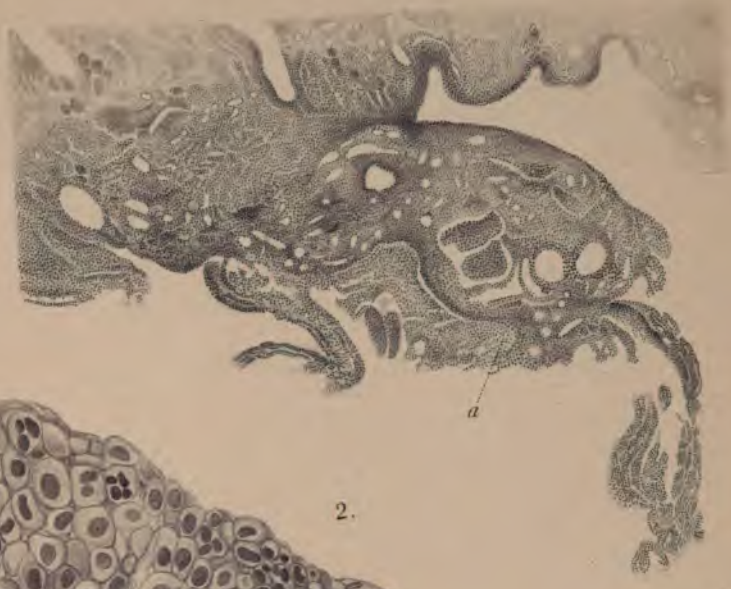

2.

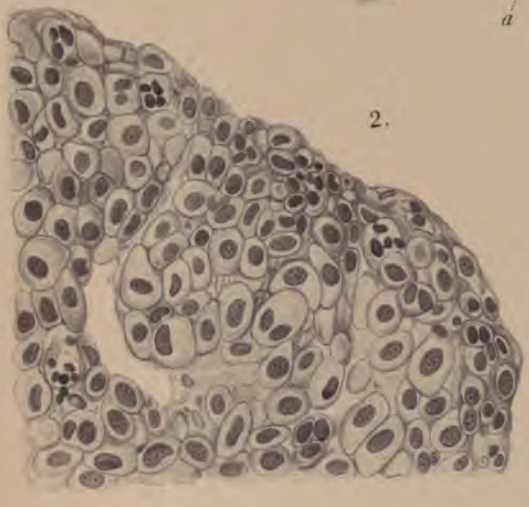

1.

4.

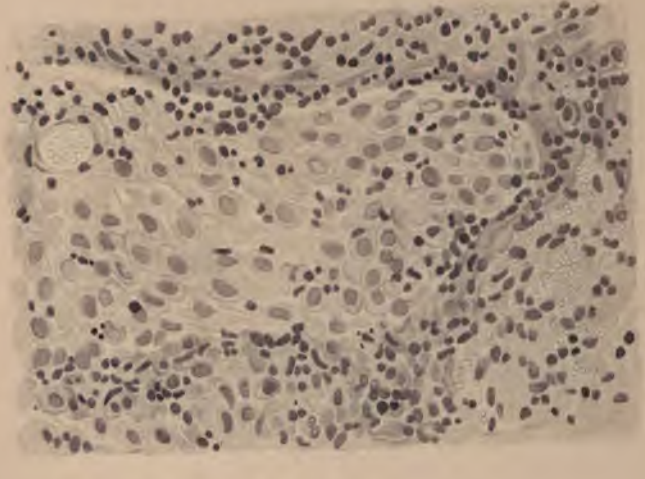

lith. Anst. v. Werner & Winter, Frankfurt

LANE MEDICAL LIBRARY

To avoid fine, this book should be returned on or before the date last stamped below.

JUL 30 28

MAY 26 1947

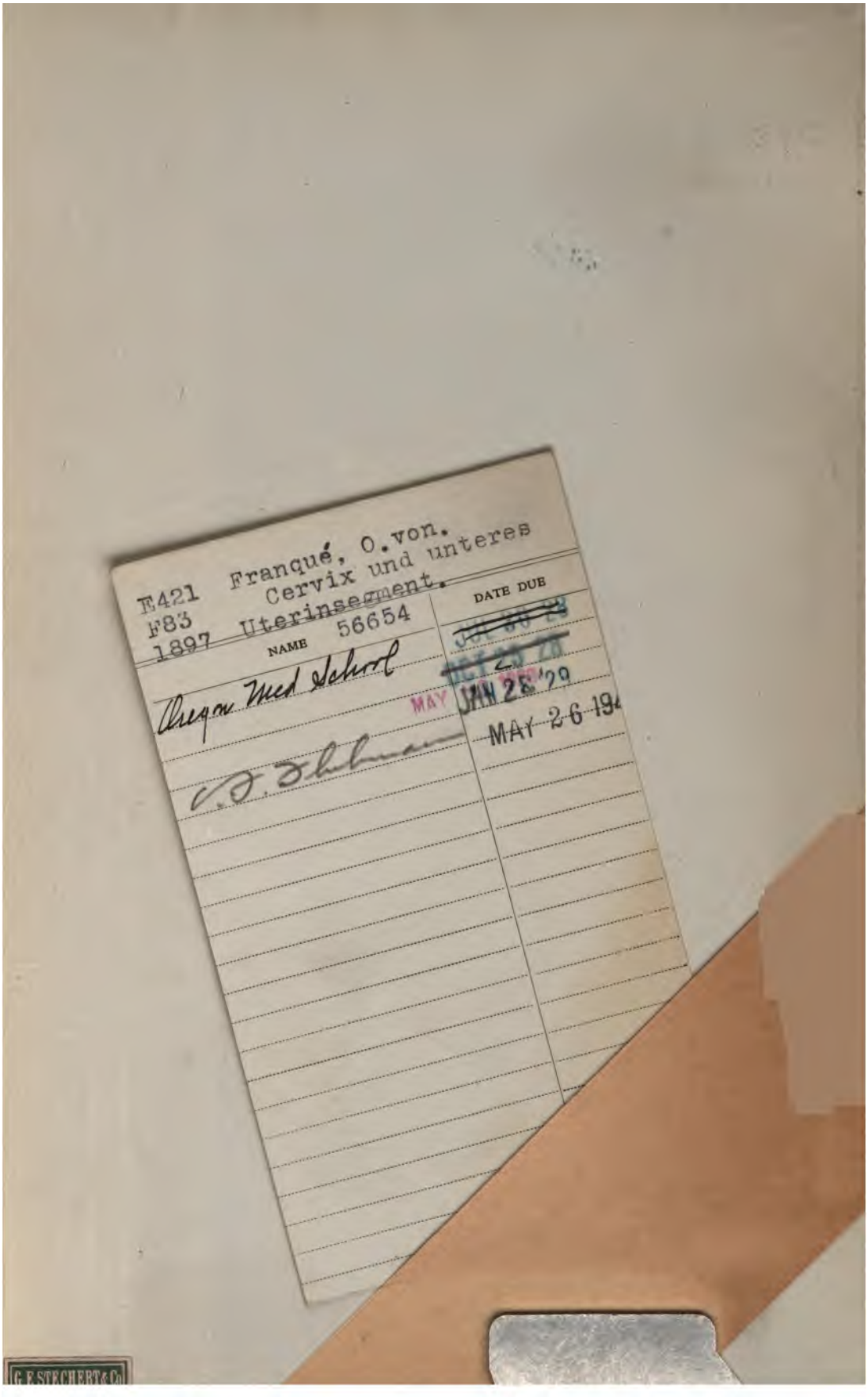
E421
F83
1897
Franqué, O. von.
Cervix und unteres Uterinsegment.
NAME
56654
Oregon Med School
DATE DUE
JAN 28 '29
MAY 26 19
G. E. STECHERT & Co.